Anatomia Humana Aplicada à Biomedicina

Cruzeiro do Sul Virtual
Educação a Distância

Material Teórico

O estudo da anatomia

Responsável pelo Conteúdo:
Prof. Dr. Carlos Eduardo de Oliveira Garcia

Revisão Textual:
Profa. Ms. Selma Aparecida Cesarin

UNIDADE O estudo da anatomia

- O estudo da anatomia
- Terminologia anatômica básica
- Osteologia
- Sistema esquelético
- Miologia
- Funções do tecido muscular

Objetivo de APRENDIZADO

- Aprender e conhecer a terminologia anatômica geral e a nomenclatura das regiões em que se subdivide o corpo humano;
- Capacitar o aluno a identificar e reconhecer os aspectos normais das estruturas do corpo humano;
- Pretende-se que os alunos conheçam a constituição do aparelho locomotor, a morfologia dos sistemas esquelético e muscular;
- Gerar conhecimentos para que o aluno possa, de forma progressiva, entender e estabelecer uma relação entre o estudo da anatomia e os fenômenos fisiológicos e mecanismos que modulam o funcionamento dos principais sistemas orgânicos.

Prezado(a) aluno(a)

Nesta Unidade, iremos iniciar os estudos em um importante e vasto ramo da Biologia, dando enfoque à espécie humana, a Ciência que estuda a organização e as estruturas do Corpo Humano, denominada Anatomia Humana.

A Anatomia Humana é uma Disciplina básica nas Ciências Biológicas e Biomédicas. Está presente na grade curricular de vários cursos envolvendo as áreas Biológicas e da Saúde.

Para uma melhor aprendizagem e memorização do assunto abordado, leia com atenção o conteúdo desta Unidade e os materiais complementares, como referências bibliográficas e vídeos.

Recomenda-se a pesquisa de outras fontes para contribuir e abranger seus conhecimentos e aprendizado.

Bom estudo!

"Podemos ser instruídos com o conhecimento de outro, mas não podemos ser sábios com a sabedoria de outro."

Michel de Montaigne

Contextualização

O estudo da Anatomia se iniciou quando o homem teve a curiosidade de observar as diferentes partes que constituíam um animal.

Estudos anatômicos humanos ganharam muita força no período Renascentista e, em 1543, foi produzido o primeiro livro Atlas de Anatomia – "*De Humani Corporis Fabrica*" – pelo médico belga Andreas Vesalius.

Nessa época, destacam-se também os trabalhos e obras baseados na arte da dissecação, realizados por Leonardo da Vinci.

Nos dias atuais, novos aparelhos de captação de imagens são criados e aperfeiçoados para obter imagens das estruturas do corpo humano.

Como exemplo, podemos citar a Tomografia Computadorizada, que permite o estudo de fatias ou secções transversais do corpo humano vivo e a ressonância magnética, que capta imagens de alta definição dos órgãos por meio da utilização de campo magnético, entre outros.

A cada dia, cresce a importância dos estudos da anatomia humana para os diagnósticos cada vez mais precisos nas ciências que envolvem a área da Saúde.

O estudo da anatomia

> "Vocês se lembrarão um pouco do que ouviram, muito do que leram, mais do que viram e, sobretudo, do que experimentaram e amplamente compreenderam"
>
> Keith L. Moore

A Anatomia é o ramo da Ciência que estuda a organização estrutural do corpo dos organismos vivos, enfatizando a disposição e relação entre as estruturas anatômicas pertencentes a cada região, sistema ou mesmo órgão do corpo, podendo-se estabelecer relações dessas informações com aspectos funcionais.

O nome Anatomia origina-se do grego *Ana*, que significa parte, e *tomnei*, que significa cortar, ou seja, preocupa-se com o isolamento de estruturas e seu estudo.

A técnica de dissecação consiste na separação cuidadosa, por meio de corte, das estruturas do corpo, investigando sua forma, posição, tamanho e as relações topográficas entre as estruturas.

Nos dias atuais, não podemos deixar de ressaltar a importância dos exames (não invasivos) de imagem, que revolucionam as ciências médicas. Entre outras, podemos citar:

- **Tomografia computadorizada**: exame que permite visualizar as estruturas anatômicas na forma de cortes;
- **Ressonância magnética** ou r**essonância nuclear magnética (RM)**: método de diagnóstico por imagem que usa ondas de radiofrequência e um forte campo magnético para obter informações detalhadas dos órgãos e tecidos internos do corpo, sem a utilização de radiação ionizante;
- **Ultrassonografia convencional ou tridimensional (3D)**: técnica não invasiva para reproduzir imagens dinâmicas – observadas em tempo real – dos órgãos internos, tecidos, rede vascular e fluxo sanguíneo.

A disciplina de Anatomia está na base das ciências biológicas e vamos tomar como modelo para o desenvolvimento desse estudo a espécie humana, ou seja, nessa Disciplina, vamos desenvolver estudos de Anatomia Humana.

Podemos estudar a Anatomia Humana nos vários níveis de organização estrutural, do nível microscópico ao macroscópico.

O corpo humano, como o corpo dos demais seres vivos, está organizado em estruturas que vão do átomo, moléculas químicas ou substâncias, células, tecidos de grandezas microscópicas ao complexo sistema de órgãos que formam o organismo humano de grandeza macroscópica.

Átomos formam moléculas que, por sua vez, constituem as macromoléculas que, por sua vez, estão organizadas em células, a unidade básica da vida.

Grupos especializados de células formam os tecidos; os tecidos, então, se arranjam em órgãos como o coração, pulmões, estômago e os grupos de determinados órgãos formam os sistemas orgânicos; sistema digestório, circulatório, respiratório, reprodutor e esses sistemas unificados e comandados na maioria das vezes pelo sistema nervoso formam o corpo ou o organismo humano.

Figura 1. Nível de organização estrutural no corpo humano.

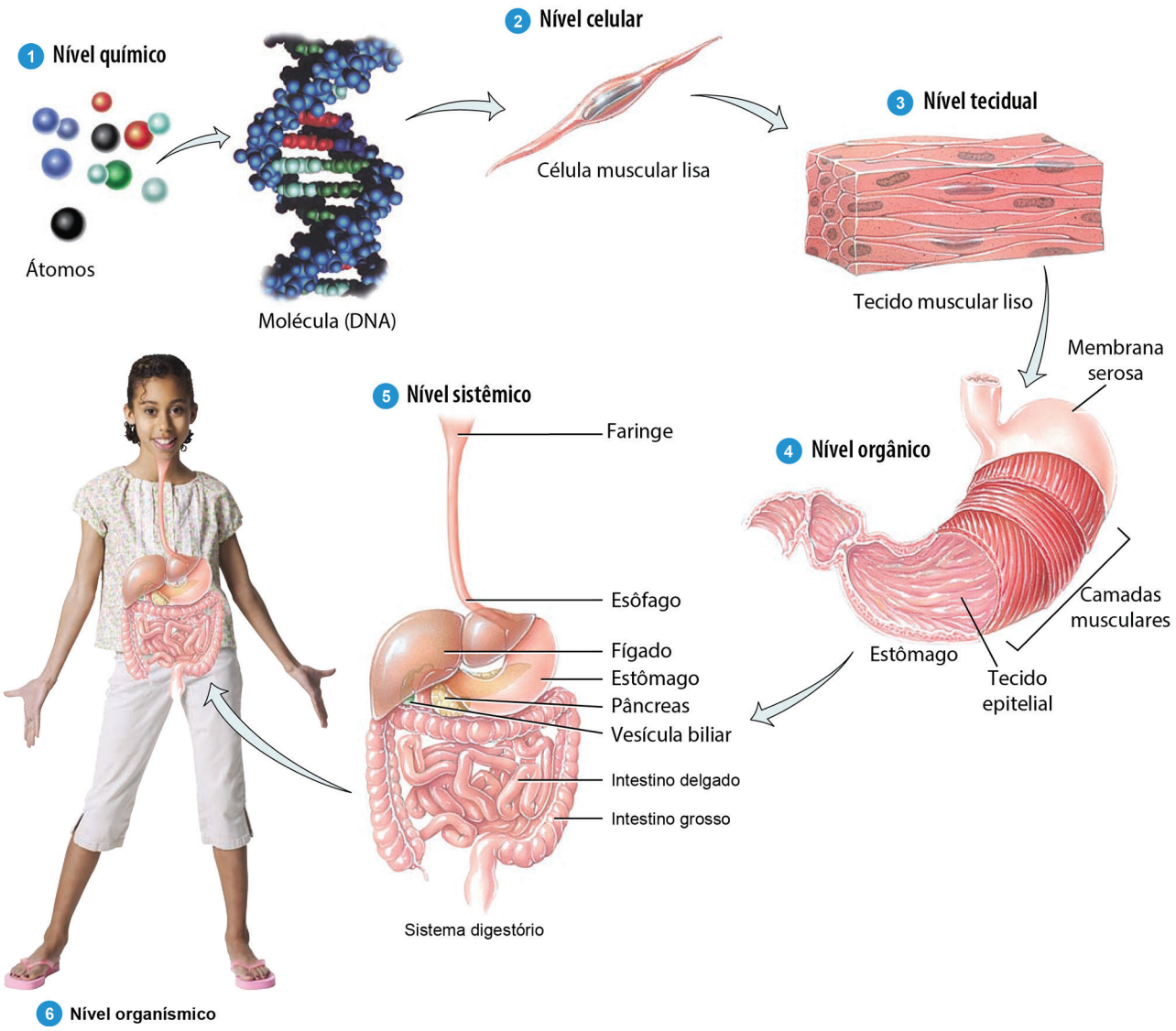

Fonte: Adaptado de Tortora, 2009.

Nesse Curso, procuraremos abordar a Anatomia Humana macroscópica, utilizando diversos enfoques que podem receber denominações variadas, como os exemplos abaixo:

- **anatomia sistemática:** estuda a composição do organismo humano com a separação de elementos ou partes componentes e ressalta separadamente as várias estruturas dos sistemas que constituem o corpo;
- **anatomia topográfica:** estuda, de maneira sintética, como reunir elementos diferentes e fundi-los num todo e estuda as relações entre as estruturas de regiões específicas do corpo;
- **anatomia funcional:** procura estabelecer relações funcionais das várias estruturas dos diferentes sistemas.

Outro enfoque bastante importante e que não será abordado de forma incisiva nesse Curso é a **anatomia comparada**, que estuda a anatomia de diferentes espécies animais e contribui para a compreensão da história evolutiva de uma espécie ou grupo taxonômico.

Terminologia anatômica básica

Existe uma convenção internacional que exige que as descrições do corpo humano em Anatomia assumam uma padronização, e que o corpo esteja em uma posição específica, chamada de **posição anatômica**.

Na posição anatômica tradicional, o corpo deve se encontrar ereto, como se o indivíduo estivesse em pé; com os pés juntos paralelos e os dedos voltados para frente; os braços devem estar pendentes ao lado do corpo, com as palmas das mãos voltadas para frente, com os polegares apontando em direções opostas ao corpo. Em Anatomia Humana toda descrição anatômica é feita considerando o indivíduo em posição anatômica.

O corpo humano pode ser dividido em regiões específicas e principais: cabeça, pescoço, tronco, membros superiores e membros inferiores.

A cabeça pode ser subdividida em crânio e face. O crânio é formado pelo tecido ósseo que protege o encéfalo. A face é a parte frontal onde encontramos reunidos vários órgãos do sentido, olhos, nariz, boca. O pescoço é a região que estabelece a ligação entre a cabeça e o tronco.

O tronco é subdividido em tórax, abdome e pelve. Os membros superiores, ombros, braços, antebraços e mãos estão ligados ao tórax no tronco.

Os membros inferiores também estão ligados ao tronco, quadril, nádegas, coxas, pernas e pés.

Figura 2. Posição anatômica.

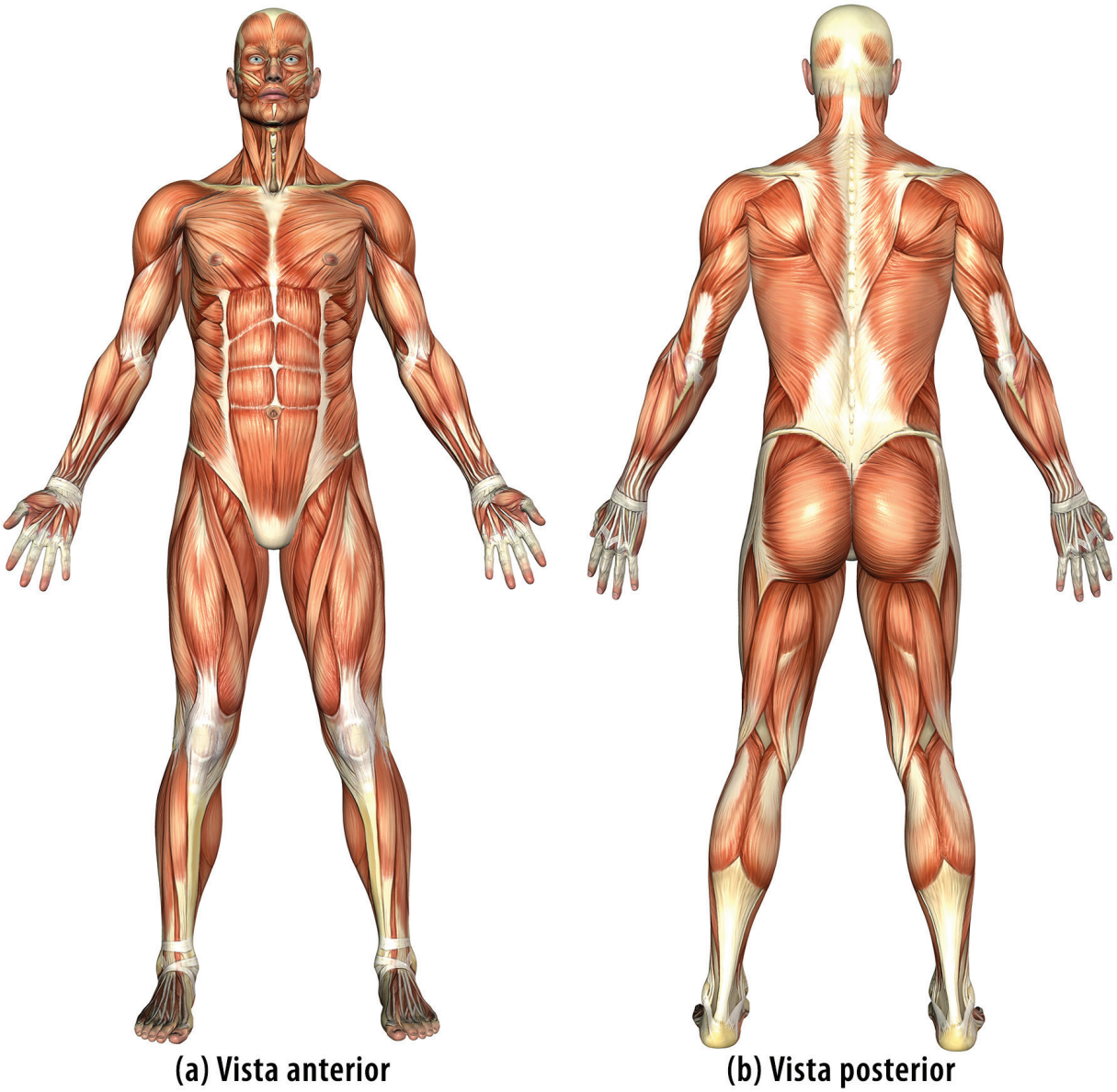

Fonte: Thinkstock/Getty Images

As descrições anatômicas, tanto do corpo humano quanto dos órgãos, são baseadas em planos de secção que passam através do corpo na posição anatômica.

Os planos são definidos como elementos bidimensionais retilíneos que dividem o corpo humano ou órgão em duas partes.

Cada plano possui um eixo imaginário que passa perpendicularmente ao plano.

Vamos ressaltar três planos principais:

- **Plano sagital:** divide o corpo simetricamente em duas partes, sendo estas direita e esquerda;
- **Plano frontal ou coronal:** divide o corpo em partes anterior (ventral) e posterior (dorsal);
- **Plano transversal ou horizontal:** divide o corpo em partes superior (cranial) e inferior (caudal).

Figura 3. Planos anatômicos que dividem o corpo humano.

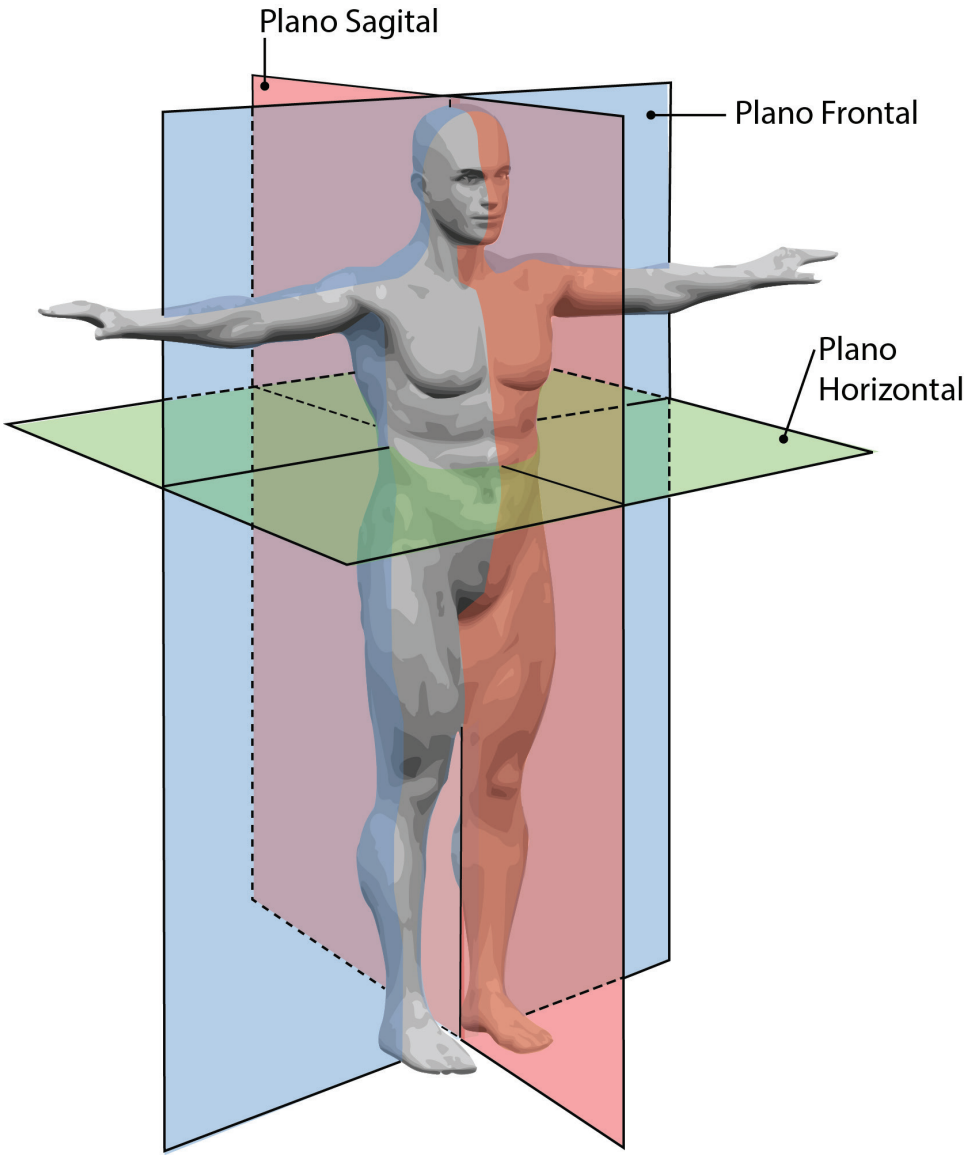

Fonte: Jordi March i Nogué/Wikimedia Commons

Osteologia

A **Osteologia** é o ramo da Anatomia que estuda os ossos. Ossos são órgãos esbranquiçados, muito duros, que se unem em articulações e formam o sistema esquelético (esqueleto). Existem 206 ossos no corpo.

O osso é formado por vários tecidos diferentes: tecido ósseo, cartilaginoso, conjuntivo denso, epitelial, adiposo, nervoso e vários tecidos formadores de sangue.

O tecido ósseo é um tecido vivo complexo e dinâmico com capacidade de incorporação de cálcio e fósforo em sua estrutura, processo denominado **mineralização**.

Como os outros tecidos conjuntivos, possui uma matriz celular abundante e células amplamente separadas.

A matriz celular é formada por aproximadamente 25% de água, 25% de fibras colágenas e 50% de sais minerais cristalizados. Essa dinamicidade do tecido ósseo garante a participação efetiva desse tecido em um contínuo processo de remodelamento dinâmico do corpo, apresentando alto grau de regeneração quando lesado.

O sistema esquelético desenvolve funções de muita importância para a manutenção da homeostasia (equilíbrio) corpórea:

1. Proteção e Suporte

O sistema esquelético é formado por ossos e cartilagens que formam um arcabouço estrutural do corpo. A caixa craniana protege o encéfalo, a coluna vertebral protege a medula espinal, a caixa torácica fornece proteção para o coração e os pulmões.

Além disso, ossos e cartilagens fornecem o apoio e pontos de fixação para os tendões dos músculos e ligamentos do corpo para a produção de movimentos;

2. Liberação e armazenamento de minerais

O tecido ósseo possui a capacidade de armazenamento de minerais, como o cálcio e o fósforo. Dependendo das exigências fisiológicas do corpo, os ossos liberam esses mesmos minerais na corrente sanguínea por onde são distribuídos aos órgãos do corpo, que precisam de minerais para realizar suas funções;

3. Produção de células sanguíneas

No interior de determinados ossos (principalmente ossos chatos), o tecido conjuntivo denominado medula óssea vermelha é responsável por produzir os eritrócitos, leucócitos e plaquetas do sangue em um processo denominado hematopoese (*hemo* = sangue, *poese* = produzir);

4. Armazenamento de triglicerídeos

A medula óssea amarela é composta principalmente por células adiposas que armazenam triglicerídeos, que constituem uma reserva de energia química potencial.

Os ossos podem ser classificados quanto à sua forma:

- **Longo:** é quando o seu comprimento é maior que sua altura e largura. Exemplo: fêmur, tíbia, fíbula, rádio, ulna, falanges etc.;
- **Curto:** suas dimensões equivalem-se. Exemplo: carpo e tarso;
- **Plano (laminar):** o próprio nome já o define. Exemplo: escápulas, ossos do crânio;
- **Irregular:** sem forma geométrica definida; formas complexas com aspecto irregular. Exemplo: vértebras, esfenóide;
- **Sesamóide:** são ossos que se originam entre tendões e ligamentos. Exemplo: patela.

O processo de ossificação ou formação do tecido ósseo

A formação de tecido ósseo pode se dar por dois processos:

ossificação intramembranosa *e* **ossificação endocondral**.

Ossificação intramembranosa: ocorre no interior das membranas do tecido conjuntivo, podendo ser denominada **ossificação primária**. As células mesenquimáticas são uma espécie de células-tronco presentes no indivíduo adulto e se diferenciam em osteoblastos que, por sua vez, sintetizam a matriz óssea que se mineralizam, dando origem aos osteócitos.

A **ossificação endocondral** ocorre antes do início da formação do osso. É um processo muito mais lento que a ossificação intramembranosa e requer destruição da cartilagem antes do depósito da matriz óssea. Inicia-se com a formação do centro de ossificação primário denominado pericôndrio, que é vascularizado, no qual as células mesenquimais diferenciam em osteoblastos.

Esse tipo de ossificação mais complexo ocorre na maioria das partes do esqueleto, principalmente nos ossos longos.

Figura 4. Estrutura óssea dos ossos longos.

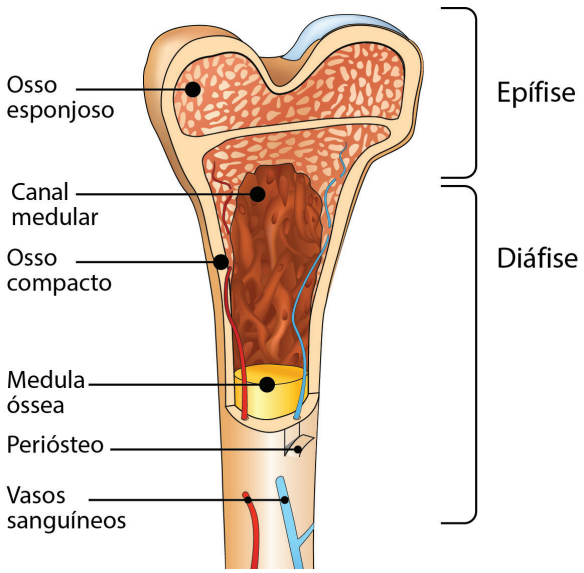

Fonte: iStock/Getty Images

Sistema esquelético

No indivíduo adulto, quando em completo desenvolvimento orgânico, o número de ossos presentes no esqueleto é de 206. No entanto, este número pode variar levando-se em consideração fatores etários, individuais e critérios de contagem.

Figura 5. Esqueleto humano.

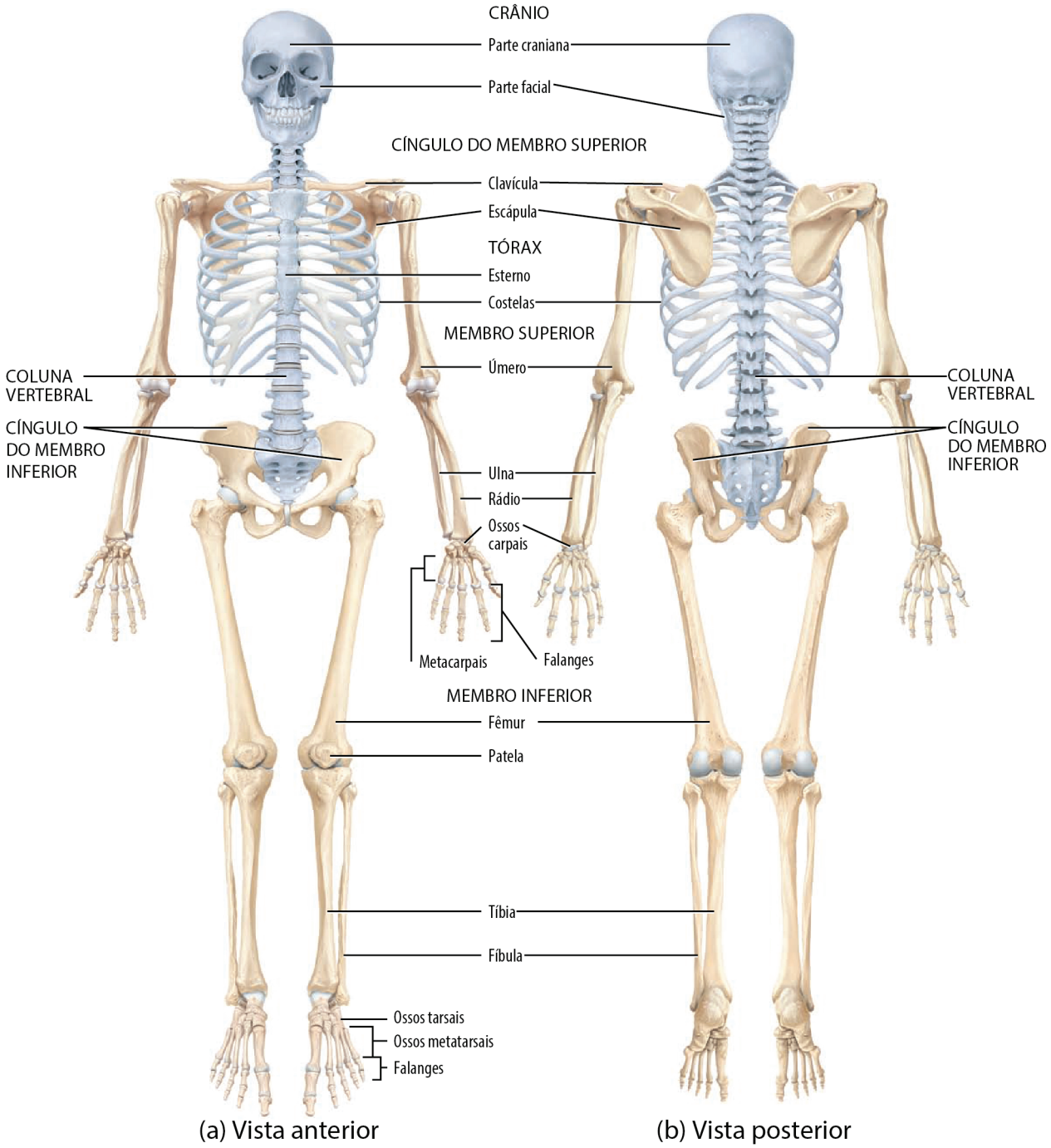

Fonte: Adaptado de Tortora, 2009.

O sistema esquelético pode ser dividido em **esqueleto axial**, que representa o eixo mediano do corpo, sendo formado por ossos da cabeça (crânio), pescoço (hioide e vértebras cervicais) e tronco (costelas, esterno, vértebras e sacro), e **esqueleto apendicular**, que representa os ossos dos membros inferiores e superiores, junto com os ossos que formam a cintura escapular e pélvica.

O crânio é formado por quatro ossos medianos (o frontal, o etmoide, o esfenoide e o occipital) e dois ossos bilaterais (os temporais e os parietais).

Há ainda três ossículos auditórios, alojados na orelha média: o martelo, a bigorna e o estribo.

Na face, encontramos a maxila, o zigomático, o nasal, o lacrimal, a concha nasal inferior, o palatino, o vômer e a mandíbula, único osso móvel da cabeça.

O osso hioide (osso da deglutição) está entre as vértebras cervicais e a mandíbula, fixado apenas por músculos e ligamentos.

A coluna vertebral é formada pelas vértebras cervicais, torácicas, lombares e pelos ossos Sacro e cóccix. As vértebras são uma série de anéis sobrepostos, com um orifício central no qual está alojada a medula espinal (parte do sistema nervoso central).

Entre uma vértebra e outra, existem os discos intervertebrais que servem para aumentar a elasticidade do conjunto e atenuar os efeitos de eventuais pressões.

Dependendo do autor, podemos encontrar 24 ou 33 vértebras na coluna quando os autores contabilizam as vértebras do sacro e do cóccix. Sua distribuição: 7 na região cervical, 12 vértebras torácicas e as 5 vértebras lombares e outras 5 vértebras soldadas entre si, que formam o osso sacro e, por último, as 3 ou 4 vértebras rudimentares, quase sempre soldadas entre si, que compõem o osso cóccix.

As vértebras são geralmente referidas como: Cervicais (da C1 até a C7), Torácicas (da T1 até a T 12), Lombares (da L1 até a L5) Sacrais (da S1 até a S5), Coccígeas (da Co1 até a Co4).

Das costelas, classificadas como ossos alongados, sete pares são denominadas costelas verdadeiras e cinco pares são costelas falsas, pois não se articulam diretamente com o osso esterno.

O esqueleto apendicular dos membros superiores começam com o ombro, que é composto pela Escápula, osso de forma triangular, classificado como osso plano, e pela Clavícula, osso alongado e curvado, situado anteriormente à escápula (osso plano).

A articulação do ombro é bastante móvel, o que permite mover o braço em quase todas as direções.

O osso do braço é o úmero, o antebraço é formado pelos ossos rádio e ulna. Os dois ossos do antebraço se articulam na sua parte inferior com a mão, que é formada por oito ossos carpais, que formam o punho. Cinco ossos metacarpais estão presentes na região conhecida como Metacarpo e que corresponde à superfície dorso-palmar da mão e catorze ossos formam os dedos da mão, conhecidos como falanges.

Os membros inferiores formados pelos ossos do quadril (ílio, ísquio e púbis) estão unidos ao tronco

O osso do quadril articula-se com o fêmur, osso da coxa, o mais longo e forte de todo o corpo. O fêmur se une à tíbia e esta à fíbula, que são os dois ossos da perna (canela).

Esta união tem lugar na articulação do joelho, do qual toma parte, também, o osso patela (sesamoide).

O pé é formado pelos ossos tarsais (tálus, calcâneo, navicular, cuboide e cuneiformes lateral, intermédio e medial); além dos ossos metatarsais e das falanges.

Procure observar e estudar esses ossos e suas articulações no: http://guiadeanatomia.com/anatomia.html

Miologia

A **Miologia** é a parte da anatomia que estuda os músculos na espécie humana. Os músculos podem corresponder por aproximadamente 40% do peso corporal total.

Os músculos quando estimulados possuem a capacidade de contração, processo fisiológico característico das fibras musculares nas quais ocorre a contração e relaxamento que promovem um encurtamento e elongação das fibras musculares.

O tecido muscular possui quatro propriedades fundamentais que possibilitam a contração e contribuem para a manutenção do equilíbrio químico do corpo, denominado homeostase.

- **A excitabilidade elétrica:** as células musculares possuem a capacidade de responder a estímulos elétricos; respondem a um potencial de ação;
- **Contratilidade:** quando estimulado pelo potencial de ação, o músculo se contrai, gera tensão, enquanto traciona seus pontos de fixação, podendo gerar o movimento de um membro. Podemos separar as contrações em basicamente dois tipos: a **contração isométrica**, quando um músculo gera força e tenta encurtar-se, porém não consegue superar a resistência externa, mantendo-se estático e a **contração** dita **isotônica**, quando gera algum tipo de movimento do músculo;
- **Extensibilidade e elasticidade:** é a capacidade de o tecido muscular se estender e retornar a seu comprimento e sua forma original sem sofrer lesão após uma contração ou extensão.

Considerando-se a sua função fisiológica, os músculos podem ser divididos em três grupos de tecidos musculares:

- **Tecido muscular liso –** possui contração involuntária e lenta. Esse tipo de músculo é encontrado nas vísceras;
- **Tecido muscular estriado cardíaco –** músculo de contração involuntária e rápida. Constitui o músculo do coração, o miocárdio;
- **Tecido muscular estriado esquelético –** músculo de contração voluntária, rápida. Compreende o músculo estriado esquelético, responsável pela locomoção humana.

Funções do tecido muscular

- **Produção dos movimentos corporais:** movimentos globais do corpo, como andar e correr, e movimentos mais precisos, como escrever, acenar com a cabeça e mobilidade dos olhos, entre outros;
- **Estabilização das posições corporais:** a contração dos músculos esqueléticos estabiliza as articulações e participa da manutenção das posições corporais, como a de ficar em pé ou sentar;
- **Regulação do volume dos órgãos:** a contração sustentada das faixas anelares dos músculos lisos (esfíncteres) pode impedir o influxo (entrada) e o efluxo (saída) do conteúdo de um determinado órgão, como exemplo, a entrada e saída de substâncias no estômago;
- **Movimento de substâncias dentro do corpo:** as contrações dos músculos lisos das paredes dos vasos sanguíneos regulam a intensidade do fluxo. Os músculos lisos também podem mover alimentos, urina e gametas do sistema reprodutivo. Os músculos esqueléticos promovem o fluxo de linfa e auxiliam o retorno do sangue para o coração;
- **Produção de calor:** quando o tecido muscular se contrai, ele produz calor e grande parte desse calor liberado pelo músculo é usado na manutenção da temperatura corporal.

> Pelos estudos até aqui, podemos constatar que nossa capacidade de locomoção depende da ação conjunta de ossos, articulações e músculos, sob a modulação do sistema nervoso.

Os músculos podem ser classificados considerando-se sua forma, número de origens e número de inserções, entre outras características.

Quanto à forma

Largo: comprimento e largura semelhantes;

Longo: comprimento maior do que a largura;

Fusiforme: comprimento maior do que a largura; porém, a largura é maior na região mediana do que nas extremidades;

Quanto ao Número de Origens:

Largo: comprimento e largura semelhantes;

Longo: comprimento maior do que a largura;

Fusiforme: comprimento maior do que a largura; porém, a largura é maior na região mediana do que nas extremidades;

Quanto ao número de inserções:

Largo: comprimento e largura semelhantes;

Longo: comprimento maior do que a largura;

Fusiforme: comprimento maior do que a largura; porém, a largura é maior na região mediana do que nas extremidades;

Figura 6a e 6b. Musculatura estriada esquelética. Principais músculos superficiais.

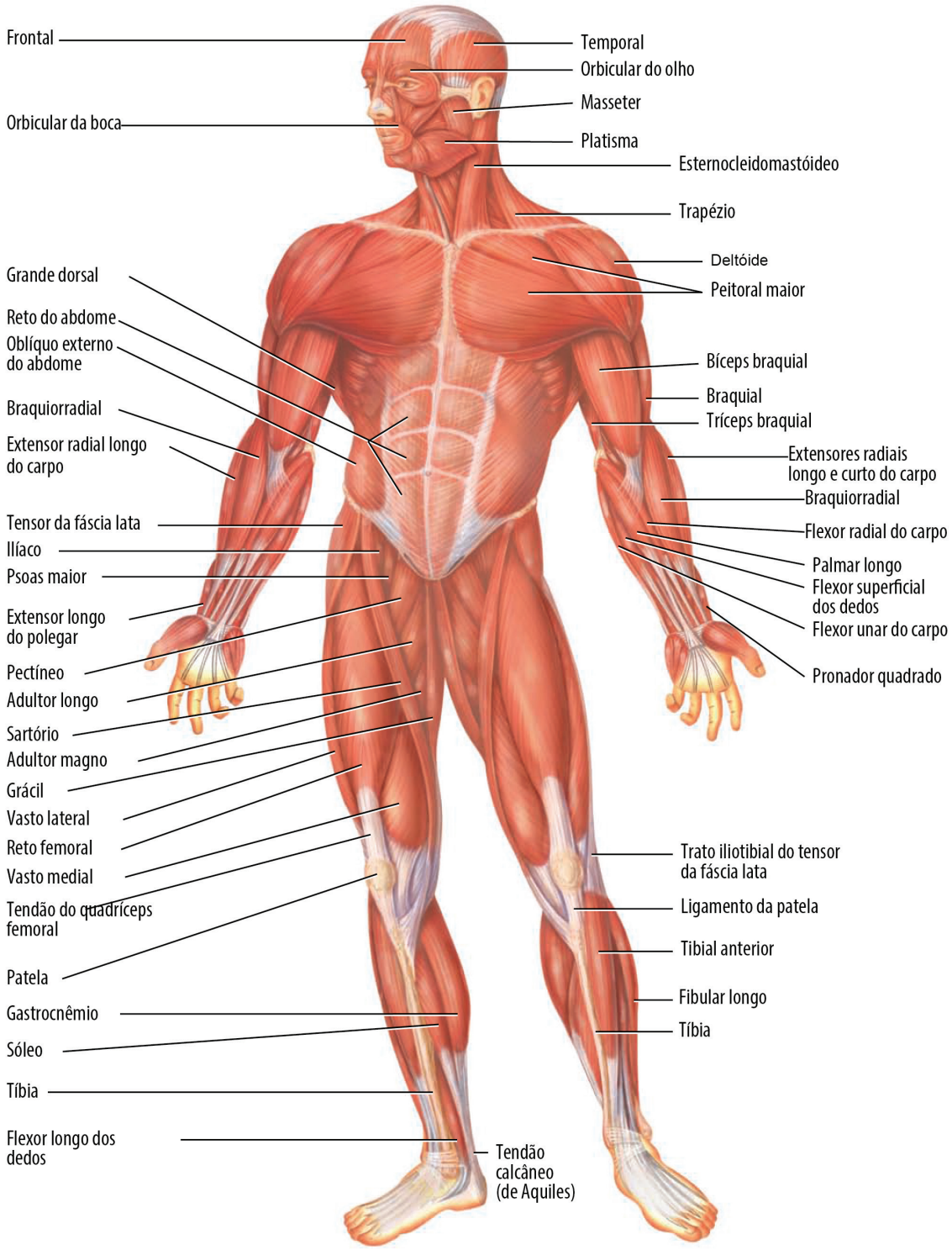

(a) Vista anterior

Fonte: Adaptado de Tortora, 2009.

Figura 6b

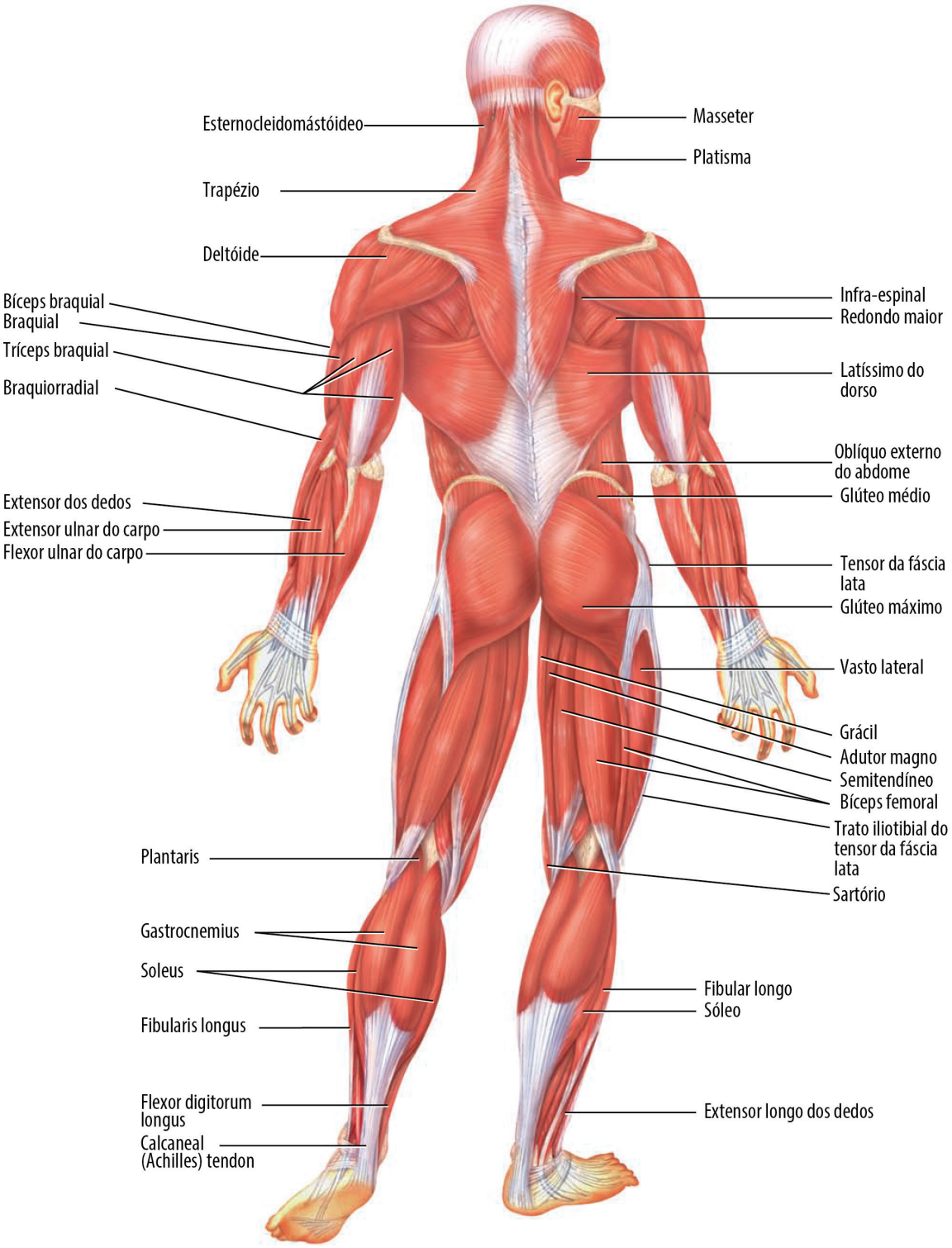

(b) Vista posterior

Fonte: Adaptado de Tortora, 2009.

Procure observar e estudar o sistema muscular no:
http://guiadeanatomia.com/anatomia.html

Material Complementar

Leituras:

Uma abordagem contextualizada da anatomia humana e comparada.

http://www.unesp.br/prograd/PDFNE2004/artigos/eixo3/umabordagemcontextualizada.pdf

Referências

VAN DE GRAAFF, Kent M. **Anatomia Humana**. 6.ed. São Paulo: Manole, 2003.

SOBOTTA, Johannes. **Atlas de Anatomia Humana**. 21.ed. Rio de Janeiro: Guanabara Koogan, 2000.

TORTORA, Gerald J.; GRABOWSKI, Sandra Reynolds. **Princípios de Anatomia e Fisiologia**. 9.ed. Rio de Janeiro: Guanabara Koogan, 2002.

TORTORA, Gerard J.; DERRICKSON, Bryan. **Principles of Anatomy and Physiology**. 12.ed. New Jersey: John Wiley & Sons, Inc., 2009.

GUIA de Anatomia Asclépio. Universidade Federal de Uberlândia (UFU). Disponível em: http://guiadeanatomia.com.

Anotações

Cruzeiro do Sul Virtual
Educação a Distância

www.cruzeirodosulvirtual.com.br
Campus Liberdade
Rua Galvão Bueno, 868
CEP 01506-000
São Paulo - SP - Brasil
Tel: (55 11) 3385-3000

Cruzeiro do Sul
Educacional