Práticas em Anatomia Humana Aplicada à Biomedicina

Cruzeiro do Sul Virtual
Educação a distância

Sistemas Digestório, Urinário e Genital

Responsável pelo Conteúdo:
Prof.ª Dr.ª Aliny Antunes

Revisão Textual:
Prof.ª Dr.ª Luciene Oliveira da Costa Granadeiro

UNIDADE Sistemas Digestório, Urinário e Genital

- Introdução ao Tema;
- Orientações para Leitura Obrigatória;
- Anexo I;
- Material Complementar.

Orientações de estudo

Para que o conteúdo desta Disciplina seja bem aproveitado e haja maior aplicabilidade na sua formação acadêmica e atuação profissional, siga algumas recomendações básicas:

Assim:

- Organize seus estudos de maneira que passem a fazer parte da sua rotina. Por exemplo, você poderá determinar um dia e horário fixos como seu "momento do estudo";
- Procure se alimentar e se hidratar quando for estudar; lembre-se de que uma alimentação saudável pode proporcionar melhor aproveitamento do estudo;
- No material de cada Unidade, há leituras indicadas e, entre elas, artigos científicos, livros, vídeos e *sites* para aprofundar os conhecimentos adquiridos ao longo da Unidade. Além disso, você também encontrará sugestões de conteúdo extra no item **Material Complementar**, que ampliarão sua interpretação e auxiliarão no pleno entendimento dos temas abordados;
- Após o contato com o conteúdo proposto, participe dos debates mediados em fóruns de discussão, pois irão auxiliar a verificar o quanto você absorveu de conhecimento, além de propiciar o contato com seus colegas e tutores, o que se apresenta como rico espaço de troca de ideias e de aprendizagem.

Introdução ao Tema

O sistema digestório humano é formado por um longo tubo musculoso, ao qual estão associados órgãos e glândulas que participam da digestão. Esse sistema inicia-se na cavidade oral, boca-faringe, que são estruturas de captura de alimento e início dos processos de digestão. O processo digestivo se inicia na boca (cavidade oral). Na boca, o alimento passa por um processo de digestão mecânica, realizado pelo movimento da língua (músculo) e a ação dos dentes (trituração e maceração) e por um processo de digestão química por conta da ação enzimática contida na saliva (amilase salivar). Após esses processos, realizamos a deglutição que leva o alimento ingerido ao trato gastrointestinal (trato GI). Após o alimento ser deglutido, passando pelo esôfago, órgão tubular que transporta o alimento por movimentos peristálticos, o bolo alimentar chega ao estômago, passando pela válvula cárdia, que possui a função de evitar o refluxo do alimento para o esôfago. Ao final do estômago, há uma válvula que não permite a passagem direta do alimento para o intestino delgado (piloro), possibilitando junto com a válvula cárdia que o alimento permaneça no estômago por tempo suficiente para a digestão proteica. Os movimentos peristálticos irão deslocar esse bolo alimentar (quimo) pelo trato GI, saindo do estômago e passando pelo intestino delgado (duodeno, jejuno e íleo). A absorção dos nutrientes provenientes das reações enzimáticas digestivas ocorre no intestino delgado, por intermédio das microvilosidades intestinais, projeções do epitélio intestinal, que aumentam a superfície de contato entre intestino e nutrientes a serem absorvidos.

No intestino grosso (ceco, cólons e reto), é o local de absorção da água, tanto a ingerida, quanto a das secreções digestivas e de alguns nutrientes que o intestino delgado não assimilou, e formação das fezes. Além desses órgãos tubulares, outros órgãos também auxiliam no processo digestivo como pâncreas, vesícula biliar e fígado. O processo digestivo termina com a eliminação das fezes (evacuação) pelo ânus, que relaxam as pregas anais (musculatura) possibilitando a eliminação das fezes.

Á agua e nutrientes absorvidos vão para a corrente sanguínea para a manutenção das nossas atividades metabólicas.

Esse sangue rico em nutrientes será direcionado para os órgãos do sistema urinário, o qual tem a função principal eliminação de toxinas do sangue por um sistema de filtração. O trato urinário é formado por dois rins, dois ureteres, uma bexiga e uma uretra. Os rins recebem cerca de 1,2 litros de sangue por minuto, ou seja, cerca de um quarto do sangue bombeado pelo coração. Podemos dizer que os rins filtram todo o sangue de uma pessoa cerca de 12 vezes por hora! O sangue é filtrado nos rins, onde os resíduos são coletados em forma de urina, que flui para pelve renal, pelos ureteres até a bexiga urinária, onde será armazenada até sua eliminação pela uretra.

Todos os sistemas trabalhados até agora têm o comprometimento com a manutenção das funções biológicas, mas o sistema genital compromete-se com a manutenção da espécie. A célula reprodutora masculina recebe o nome de espermatozoide e a célula feminina é conhecida como ovócito.

Anatomicamente, esses sistemas se diferem em sistema genital masculino e feminino. Os órgãos do sistema genital masculino são os testículos (gônadas masculinas), um sistema de ductos (ducto deferente, ducto ejaculatório e uretra), as glândulas sexuais acessórias (próstata, glândula bulbouretral e vesículas seminais) e diversas estruturas de suporte, incluindo o escroto e o pênis.

Os órgãos genitais femininos são incumbidos da produção dos óvulos e, depois da fecundação deles pelos espermatozoides, oferecem condições para o desenvolvimento até o nascimento do novo ser. Os órgãos internos estão no interior da pelve e consistem dos ovários, tubas uterinas, útero e vagina.

Todos os sistemas do corpo humano integram-se para gerar, manter e regular as funções biológicas. A anatomia baseia-se no estudo da forma, mas a função é refletida pela forma e o inverso também é verdadeiro. A compreensão integrada desses sistemas fundamenta a boa prática de profissionais multidisciplinares.

Orientações para Leitura Obrigatória

Para orientação do seu estudo, utilize a bibliografia recomendada e observe as estruturas do sistema digestório e tente descrever todas as estruturas associadas ao caminho do alimento, da boca ao ânus. Observe as seguintes estruturas em um atlas de anatomia.

Roteiro de Sistema Digestório

Boca

- **Cavidade oral;**
- **Vestíbulo da boca:**
  - » Rima da boca;
  - » Lábio superior;
  - » Lábio inferior;
  - » Frênulo do lábio superior;
  - » Frênulo do lábio inferior;
  - » Papila do ducto parotídeo.
- **Cavidade própria da boca;**
- Palato:
  - » Palato duro;
  - » Palato mole;

Fauces

- Istmo das fauces;
- Palato mole;
- Úvula palatina;
- Arco palatoglosso;
- Arco palatofaríngeo;
- Fossa tonsilar;
- Tonsila palatina.

Glândulas Salivares

- Glândula parótida;
- Glândula submandibular;
- Glândula sublingual.

Faringe

- **Parte nasal da faringe;**
- **Parte oral da faringe;**
- **Parte laríngea da faringe;**

Esôfago

- Parte cervical;
- Parte torácica;
- Parte abdominal.

Estômago

- Curvatura maior;
- Curvatura menor;
- Cárdia:
  - » Óstio cárdico;
- Fundo gástrico;
- Corpo gástrico;
- Parte pilórica:
  - » Antro Pilórico;
  - » Canal pilórico;
  - » Piloro;
- Óstio pilórico;
- M. esfíncter do piloro;
- Pregas gástricas.

Intestino Delgado

- Duodeno;
- Jejuno;
- Íleo.

Intestino Grosso

- CECO;
- Apêndice vermiforme;
- Colo ascendente;
- Colo transverso;
- Colo descendente;
- Colo sigmoide;

- Saculações do colo (haustros);
- Tênias do colo;
- RETO.

Fígado

- Lobo hepático direito;
- Lobo hepático esquerdo;
- Lobo caudado;
- Lobo quadrado;
- Ducto hepático comum;
- Ducto cístico;
- Ducto colédoco.

Após identificar as estruturas do sistema digestório utilizando o atlas, observe o caminho do sangue até sua chegada à artéria renal e descreva as estruturas anatômicas do sistema renal.

Roteiro de Sistema Renal

- **Rins:**
  - » Hilo renal;
  - » Artéria renal;
  - » Veia renal;
  - » Córtex renal;
  - » Coluna renal;
  - » Medula renal;
  - » Pirâmide renal;
  - » Cálice renal menor;
  - » Cálice renal maior;
  - » Pelve renal;

* Observe as glândulas suprarrenais.

- **Ureteres;**
- **Bexiga urinária;**
  - » Corpo da bexiga;
  - » Fundo da bexiga;
  - » Colo da bexiga;
  - » Ápice da bexiga;
  - » Trígono da bexiga;

» Óstio do ureter (2);

» Óstio interno da uretra.

Para estudo do sistema genital, utilize os atlas recomendados e observe e identifique as seguintes estruturas:

Roteiro do Sistema Genitais Femininos

Genitais Internos Femininos

- **Ovários:**
  - » Ligamento suspensor do ovário;
  - » Ligamento útero-ovárico.
- **Tubas uterinas:**
  - » Istmo da tuba uterina;
  - » Ampola da tuba uterina
  - » Infundíbulo da tuba uterina;
  - » Óstio uterino da tuba;
  - » Fímbrias;
- **Útero:**
  - » Fundo do útero;
  - » Corpo do útero;
  - » Istmo do útero;
  - » Colo do útero;
  - » Óstio do útero.
- **Vagina:**
  - » Canal da vagina;
  - » Óstio da vagina.

Órgãos Genitais Externos Femininos (Pudendo Feminino ou Vulva)

- Monte do púbis;
- Lábios maiores;
- Rima do pudendo;
- Lábios menores;
- Vestíbulo da vagina;
- Óstio da vagina (verifique ainda o óstio externo da uretra feminina);
- Clitóris.

Sistema Genital Masculino

- **Testículo;**
- **Epidídimo;**
  - » Cabeça do epidídimo;
  - » Corpo do epidídimo;
  - » Cauda do epidídimo.
- **Ducto deferente;**
- **Glândula seminal;**
  - » Ducto da glândula seminal
- **Ducto ejaculatório;**
- **Próstata;**
  - » Parte prostática da uretra;
  - » Óstios dos ductos prostático;
  - » Óstios dos ductos ejaculatórios.
- **Pênis;**
  - » Glande do pênis;
  - » Óstio externo da uretra;
  - » Prepúcio do pênis;
  - » Frênulo do prepúcio;
  - » Corpos cavernosos do pênis;
  - » Corpo esponjoso do pênis.
- **Uretra masculina;**
  - » Óstio interno da uretra;
  - » Parte membranácea da uretra;
  - » Parte prostática da uretra;
  - » Parte esponjosa da uretra;
  - » Óstio externo da uretra.
- **Escroto.**

Site da Universidade Federal de Uberlândia: http://bit.ly/2qbE0sK

GILROY, A. M. **Atlas de Anatomia**. 3. ed.

SOBOTTA, J. **Atlas de anatomia humana**. Vol. 3. 23. ed. Rio de Janeiro: Guanabara Koogan, 2013.

TORTORA, J. G.; NIELSEN, M. T. **Princípios da anatomia humana.** 12. ed. Guanabara Koogan, 2013. (*e-book*)

Anexo I

1. Observe a figura abaixo e identifique as estruturas indicadas pelas letras de A a W e anote na tabela. Destaque cada estrutura indicada por letras com cores distintas. Em seguida, descreva o caminho do alimento, da boca ao ânus, descrevendo todas as estruturas anatômicas associadas.

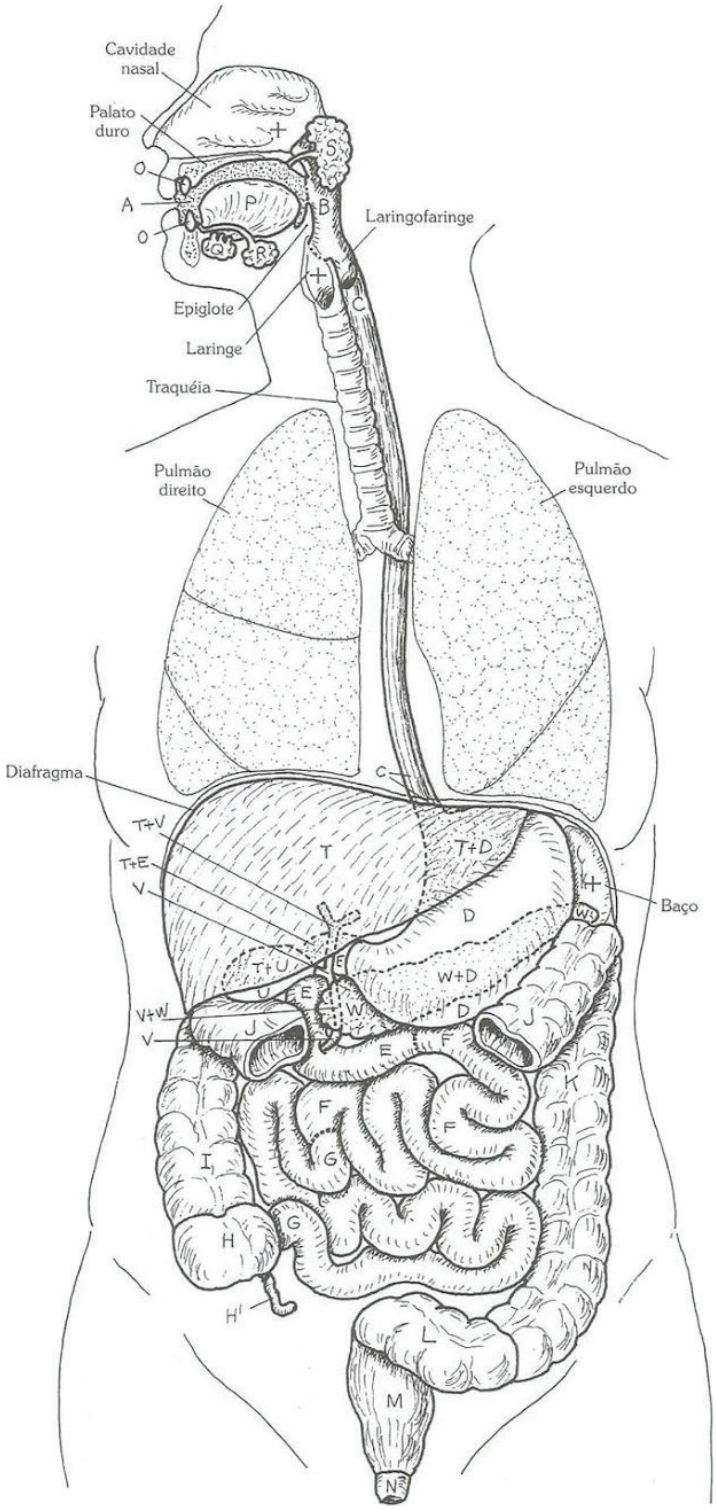

Figura 1

A	B
C	D
E	F
G	H
I	J
K	L
M	N
O	P
Q	R
S	T
U	V
W	

Caminho do alimento

Fonte: Adaptado de Kapit, 2014

2. Observe a imagem abaixo e nomeie as estruturas enumeradas de 1 a 19:

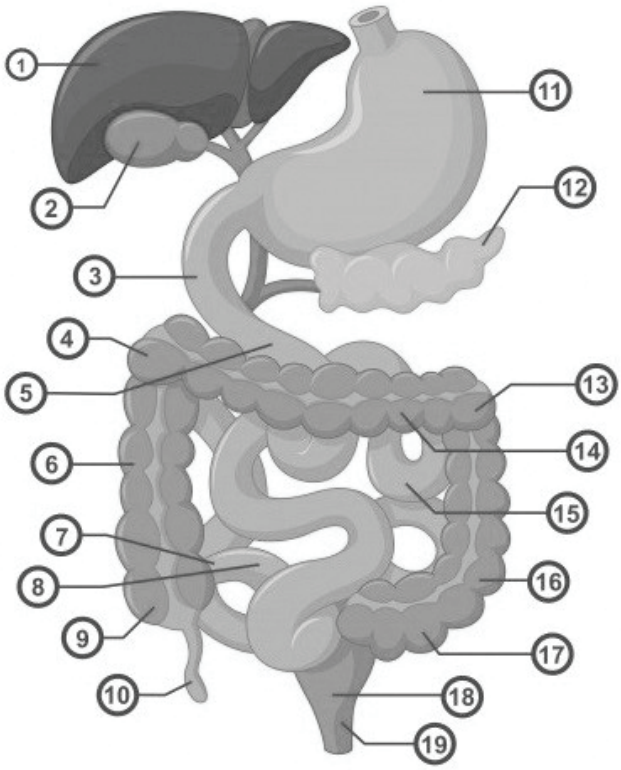

Figura 2

1	2	3	4
5	6	7	8
9	10	11	12
13	14	15	16
17	18	19	

3. Observe a imagem abaixo e utilize vermelho para colorir o lobo hepático direito, alaranjado para o lobo hepático esquerdo, amarelo para o lobo hepático caudado, rosa para o lobo hepático quadrado e verde para a vesícula biliar.

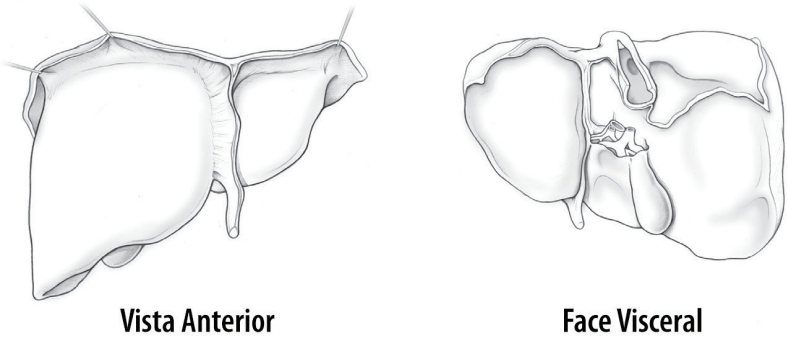

Figura 3

4. Identifique as estruturas enumeradas de 1 a 7 no sistema de ductos biliar abaixo.

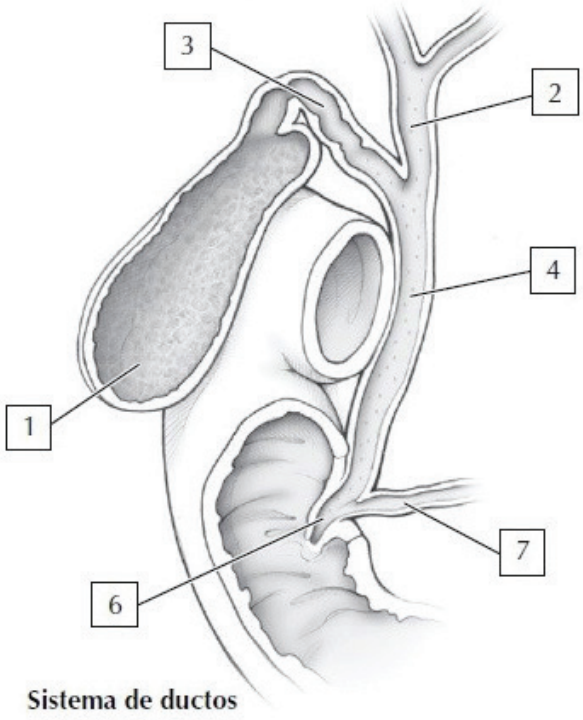

Figura 4
Fonte: Adaptado de Hansen, 2015.

5. Considerando a organização geral do sistema urinário, observe a imagem abaixo e identifique as estruturas enumeradas de 1 a 7.

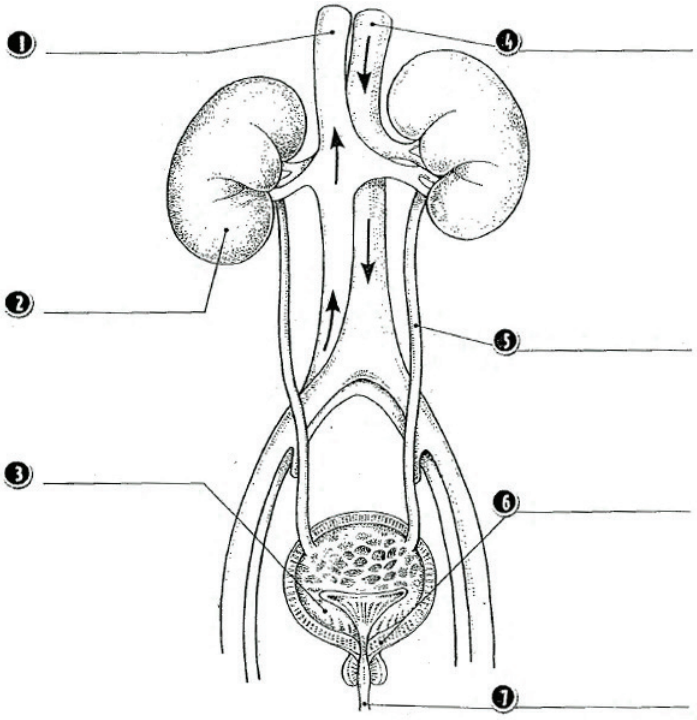

Figura 5

6. Considerando a organização interna do rim, identifique as seguintes estruturas: córtex renal, pirâmide renal (medula), cálices menores, cálices maiores, pelve renal, ureter.

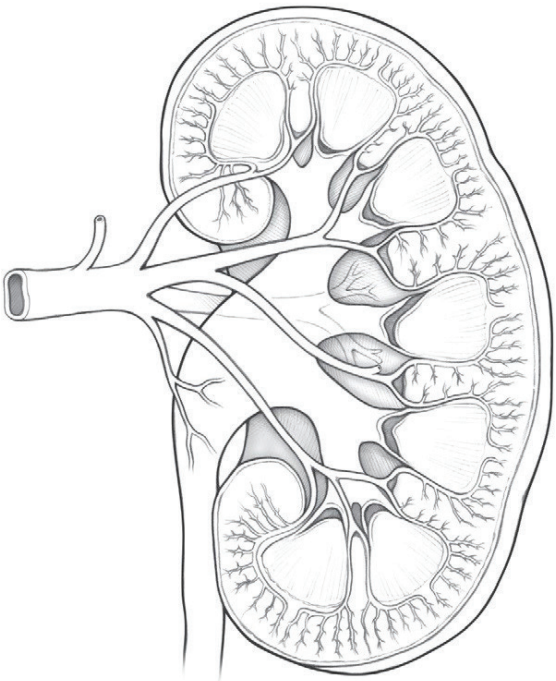

Figura 6
Fonte: adaptado de Hansen, 2015

7. Observe o sistema genital masculino e identifique as estruturas destacadas nos números 1 a 8.

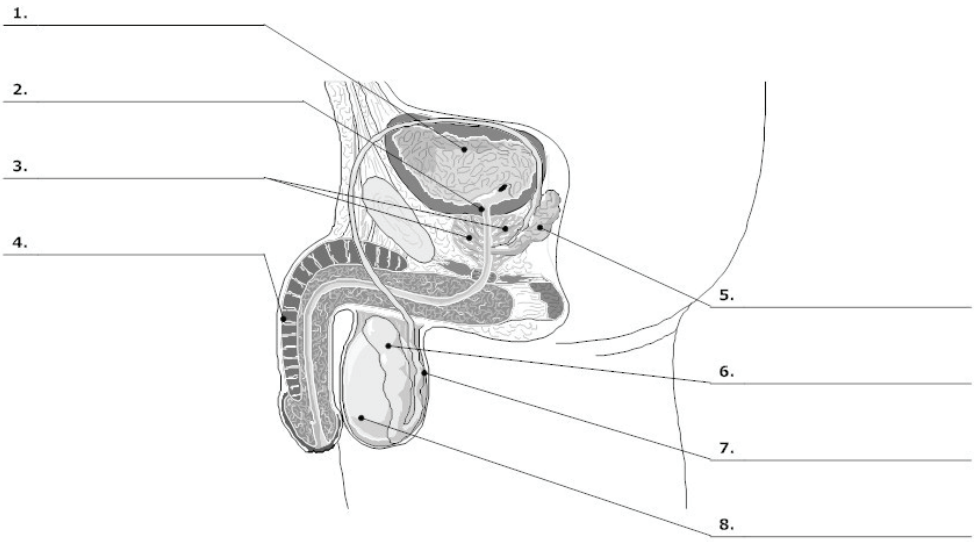

Figura 7

8. Observe o sistema genital feminino e identifique as estruturas destacadas nos números 1 a 6.

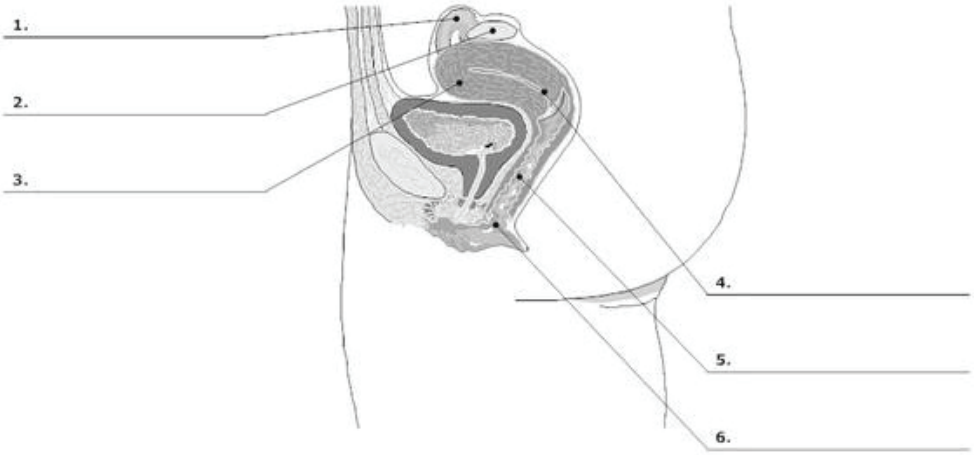

Figura 8

Material Complementar

Indicações para saber mais sobre os assuntos abordados nesta Unidade:

Livros

Anatomia do Tubo Digestivo

MARTINEZ, R.; FARIA, J.; BORGES, H. L.; CHAGAS, V. L. A. Anatomia do Tubo Digestivo. *In:* **Sistema Digestório:** Integração Básico-Clínica. São Paulo: Blucher, 2016. p. 61 -88. ISBN: 9788580391893, DOI 10.5151/9788580391893-02.

Fisiologia Humana: Uma Abordagem Integrada

SILVERTHORN, D. U. Fisiologia Humana: Uma Abordagem Integrada. 7. ed. Porto Alegre ArtMed, 2017. Recurso *on-line.* ISBN 9788582714041.

Cruzeiro do Sul
Educacional