# Práticas em Anatomia Humana Aplicada à Biomedicina

Cruzeiro do Sul Virtual
Educação a distância

# Sistemas Circulatório, Imune e Respiratório

**Responsável pelo Conteúdo:**
Prof.ª Dr.ª Aliny Antunes

**Revisão Textual:**
Prof.ª Esp. Kelciane da Rocha Campos

# UNIDADE Sistemas Circulatório, Imune e Respiratório

- Introdução ao Tema;
- Orientações para Leitura Obrigatória;
- Anexo I;
- Material Complementar.

# Orientações de estudo

Para que o conteúdo desta Disciplina seja bem aproveitado e haja maior aplicabilidade na sua formação acadêmica e atuação profissional, siga algumas recomendações básicas:

## Assim:

- Organize seus estudos de maneira que passem a fazer parte da sua rotina. Por exemplo, você poderá determinar um dia e horário fixos como seu "momento do estudo";
- Procure se alimentar e se hidratar quando for estudar; lembre-se de que uma alimentação saudável pode proporcionar melhor aproveitamento do estudo;
- No material de cada Unidade, há leituras indicadas e, entre elas, artigos científicos, livros, vídeos e *sites* para aprofundar os conhecimentos adquiridos ao longo da Unidade. Além disso, você também encontrará sugestões de conteúdo extra no item **Material Complementar**, que ampliarão sua interpretação e auxiliarão no pleno entendimento dos temas abordados;
- Após o contato com o conteúdo proposto, participe dos debates mediados em fóruns de discussão, pois irão auxiliar a verificar o quanto você absorveu de conhecimento, além de propiciar o contato com seus colegas e tutores, o que se apresenta como rico espaço de troca de ideias e de aprendizagem.

# Introdução ao Tema

Considerado um dos tecidos especializados do tecido conjuntivo, o sangue é fundamental à manutenção de todos os demais tecidos e órgãos do organismo humano. O sangue é composto de duas partes: plasma e elementos celulares. O plasma é a parte líquida, constitui cerca de 55% do volume do sangue e é composto de água (90%), na qual estão imersos sais minerais, proteínas, gorduras, fatores de coagulação, hormônios e outras substâncias.

Impulsionado pelo coração, o sangue se movimenta dentro de vasos sanguíneos. Diferenciamos 3 tipos de vasos: artérias, que levam o sangue para fora do coração; veias, que trazem o sangue de volta ao coração; capilares, que trocam materiais com os tecidos. Quando o sangue atinge os capilares arteriais, a maioria dele flui para os capilares venosos, mas cerca de 10% do plasma sanguíneo escapam dos capilares e formam o líquido intersticial em torno das células. Quando este fluido entra nos capilares linfáticos, torna-se a linfa, que flui através dos vasos linfáticos e uma série de linfonodos, que filtram corpos estranhos, micróbios e células cancerígenas.

Assim, com esta dinâmica, realizamos a distribuição de substâncias nutritivas e de oxigênio, que é utilizado em vias do metabolismo energético, e realizamos o recolhimento das substâncias tóxicas que resultam do metabolismo celular, incluindo o gás carbônico, que é tóxico ao organismo, devendo ser removido do sangue.

O sistema respiratório tem como principal função a troca gasosa (hematose), consistindo na captação de $O_2$ do ar inspirado para o sangue e retirada do $CO_2$ do organismo para sua liberação ao exterior pela expiração.

Diante desta visão geral, as estruturas do sistema circulatório e do sistema respiratório formam o aparelho cardiorrespiratório, que junto com o sistema linfático trabalha para manter um sistema de distribuição, vigilância, proteção e coleta eficaz ao organismo.

Diante deste contexto multidisciplinar, observe os seguintes relatos de casos clínicos.

- **Caso 1:** Paciente do sexo feminino, 44 anos, com diagnóstico de asma e rinite desde a infância. Esporadicamente apresentava crises de dispneia, que a levavam a procurar assistência médica em salas de emergência. Em um episódio de crise, que já durava 6 horas (sem melhora com o uso de aerosol), a paciente, que estava em casa, apresentava os sintomas clássicos de uma crise (falta de ar, tosse e chiado torácico), mas como elevolução do quadro, começou a sentir dor no peito, desorientação, tontura, taquicardia e desmaio. Após os familiares acionarem a emergência, a paciente chegou ao hospital, mas evoluiu para o óbito;
- **Caso 2:** Paciente do sexo masculino, 50 anos, tabagista e com níveis de colesterou alto deu entrada na emergência médica sentindo dores fortes no peito, falta de ar e desorientação. Após avaliação médica e exames, constatou-se

que o paciente tinha infartado, pois sua artéria coronária estava obstruída por placas de gorduras; foi indicada ao paciente uma angioplastia coronária para desobstrução do vaso.

Os casos descritos evidenciam a importância do oxigênio para a manutenção da função e equilíbrio do organismo, bem como da integridade das estruturas que são utilizadas para a captação e distribuição do mesmo. Sendo assim, o conhecimento da anatomia e dinâmica destes sistemas é fundamental para abordagens clínicas laboratoriais.

# Orientações para Leitura Obrigatória

Utilizando a indicação de leitura, nesta Unidade iremos abordar os sistemas circulatório, linfático e respiratório e para sua orientação, listamos alguns objetivos que você deve atingir após o estudo destes sistemas:

- Identificar as principais estruturas da anatomia de cada sistema (vide Roteiro das estruturas a seguir);
- Descrever a circulação sistêmica e pulmonar;
- Perceber as diferenças anatômicas entre veias, artérias e capilares;
- Reconhecer o papel imunológico dos órgãos linfáticos;
- Descrevemos a seguir as principais estruturas que deverão ser identificadas em cada sistema, você deve observar e identificar as estruturas utilizando os livros e sites indicados.

## Roteiro de Sistema Circulatório

### Coração

- Morfologia Externa:
  - Base;
  - Ápice;
  - Aurícula direita;
  - Aurícula esquerda;
  - aa. coronárias.
- Morfologia Interna:
  - Miocárdio;
  - septo interventricular;
  - mm. papilares;
  - Cordas tendíneas;
  - Valva atrioventricular direita (valva tricúspide);
  - Valva atrioventricular esquerda (valva bicúspide ou valva mitral).
- Vasos da Base:
  - aorta;
  - tronco pulmonar;
  - vv. pulmonares direitas;
  - vv. pulmonares esquerdas;
  - v. cava superior;
  - v. cava inferior.
- Pericárdio.

# Roteiro do Sistema Respiratório

## Nariz

- **Cavidade Nasal:**
  - septo nasal;
  - concha nasal superior;
  - concha nasal média;
  - concha nasal inferior.
- **Seios Paranasais:**
  - seio maxilar;
  - seio frontal.
- **Faringe:**
  - parte nasal da faringe (nasofaringe);
  - parte oral da faringe (orofaringe);
  - parte laríngea da faringe (laringofaringe).
- **Laringe:**
  - cartilagem tireóidea;
  - cartilagem cricóidea;
  - cartilagem aritenóidea;
  - cartilagem epiglótica.
- **Traqueia;**
- **Brônquios;**
- **Pulmões**:
  - pulmão direito:
    - » lobo superior;
    - » lobo médio;
    - » lobo inferior;
    - » fissura horizontal;
    - » fissura oblíqua.
  - pulmão esquerdo
    - » lobo superior;
    - » lobo inferior;
    - » fissura oblíqua.
- **Pleura.**

ROHEN, W. J.; LÜTJEN-DRECOLL, E. **Anatomia humana:** resumos em quadros e tabelas – vasos, nervos e músculos – http://bit.ly/2vGXvJm

Atlas de Anatomia Humana – http://bit.ly/2qbE0sK

# Anexo I

1. Observe a palavra cruzada a seguir e complete-a com as estruturas que compõem o sistema circulatório.

| Horizontal | Vertical |
|---|---|
| 6. Câmara cardíaca que recebe sangue rico em gás carbônico | 1. Membrana que envolve coração |
| 7. Principal veia que chega no coração, divide-se em superior e inferior | 2. Vaso que contém valvas |
| 8. Valva átrioventricular direita | 3. Artéria que irriga o coração |
| 9. Estrutura que dá direcionamento para o sangue e impede refluxo | 4. Câmara cardíacas de ejeção |
| | 5. Artéria que distribui sangue para todo o corpo |

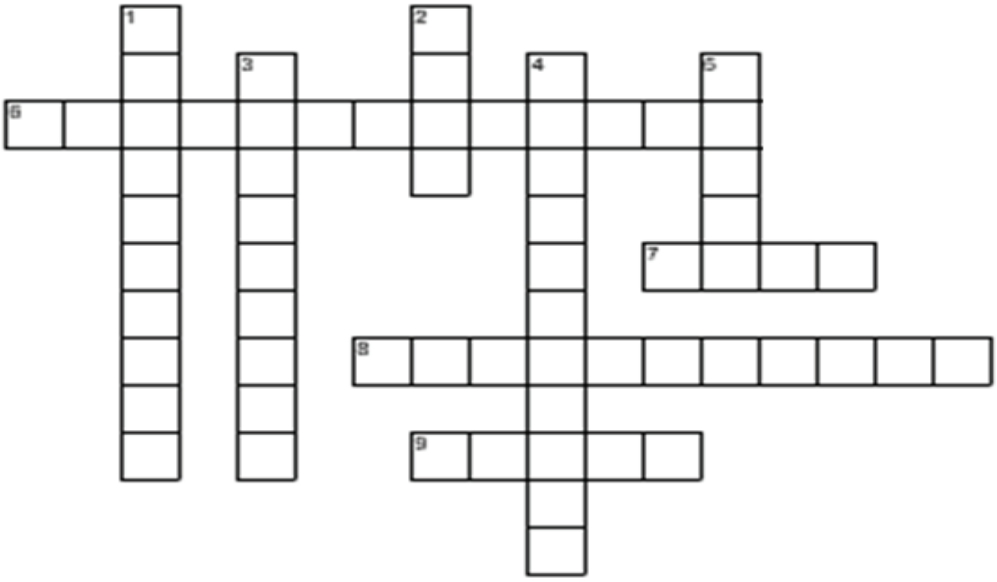


2. Crie legendas de cores para as estruturas a seguir, colorindo as imagens com as cores correspondentes.

| Cor | Estrutura | Cor | Estrutura |
|---|---|---|---|
| | Átrio esquerdo | | Ventrículo esquerdo |
| | Átrio direito | | Ventrículo direito |
| | Valva da aorta | | Músculos papilares |
| | Valva tricúspide- Atrioventricular direita | | Veias pulmonares |
| | Veia cava inferior | | Valva mitral – Atrioventricular esquerda |
| | Veia cava superior | | Valva do tronco pulmonar |
| | Artéria coronária | | Tronco pulmonar |

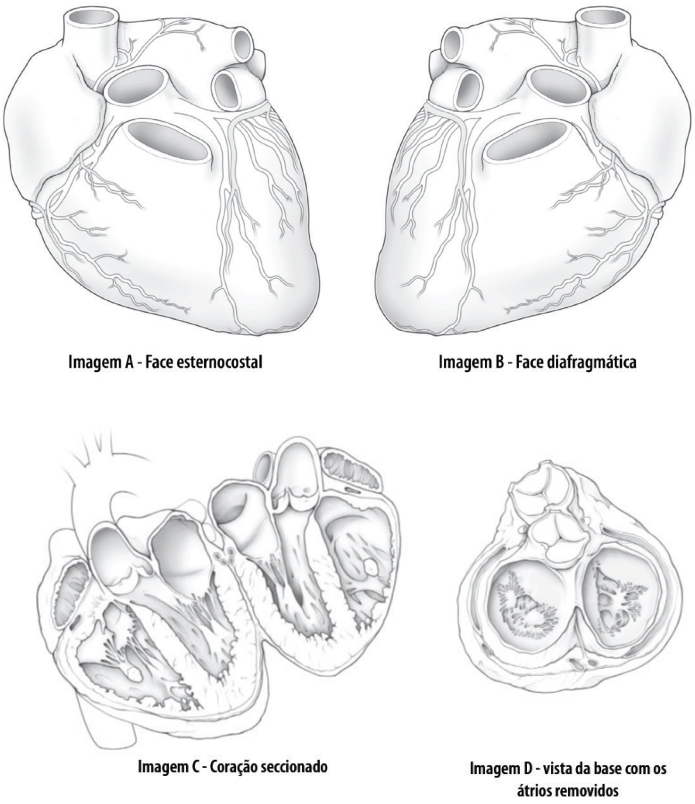


Figuras 2 e 3
Fonte: Adaptado de Hansen, 2015

3. Considerando a visão geral do sistema linfático, identifique as estruturas enumeradas que compõem este sistema.

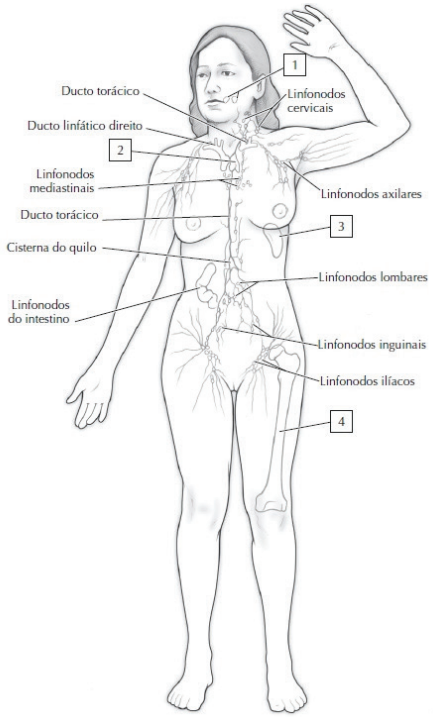


Figura 4 – A Visão Geral do Sistema Linfático
Fonte: Adaptado de Hansen, 2015

4. Considerando a visão geral do sistema respiratório, identifique as estruturas apontadas que compõem este sistema.

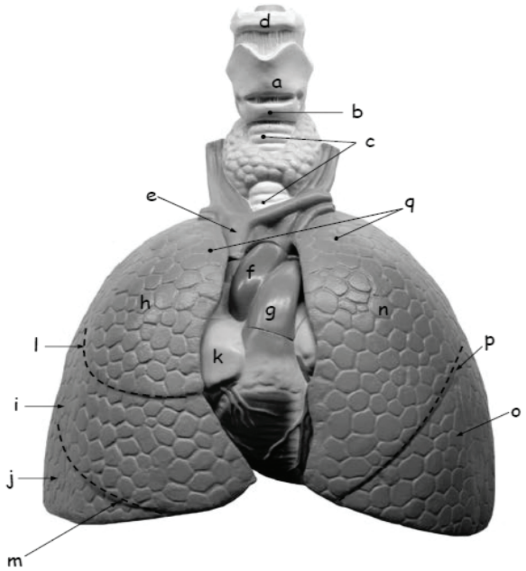


Figuras 5
Fonte: Adaptado de Pereira, 2012

| | | |
|---|---|---|
| A. | B. | C. |
| D. | E. | F. |
| G. | H. | I. |
| J. | K. | L. |
| M. | N. | O. |
| P. | Q. | |

5. A imagem a seguir demonstra o caminho do ar da cavidade nasal até os alvéolos (sequencialmente). Descreva passo a passo as estruturas que estão enumeradas, evidenciando sua participação no processo respiratório.

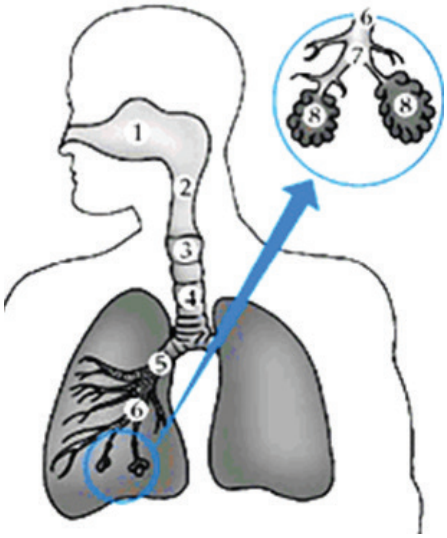


Figuras 6
Fonte: Adaptado de Pereira, 2012

6. Na imagem a seguir, nomeie e destaque com cores diferentes as estruturas numeradas.

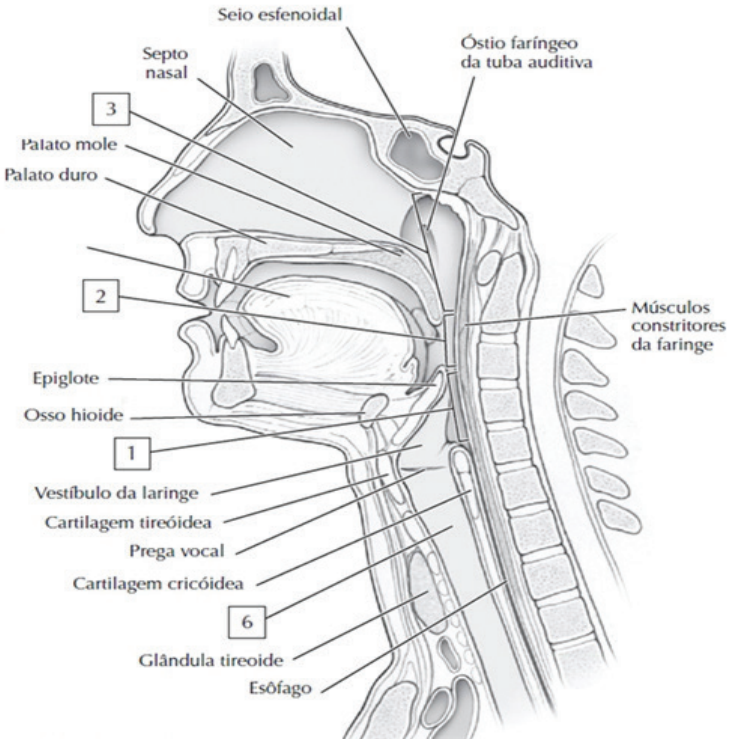


Figura 7 – Faringe: Subdivisões
Fonte: Adaptado de Hansen, 2015

7. Obsererve no quadro as cartilagens da Laringe e identifique-as na imagem, criando uma legenda de cores para cada uma.

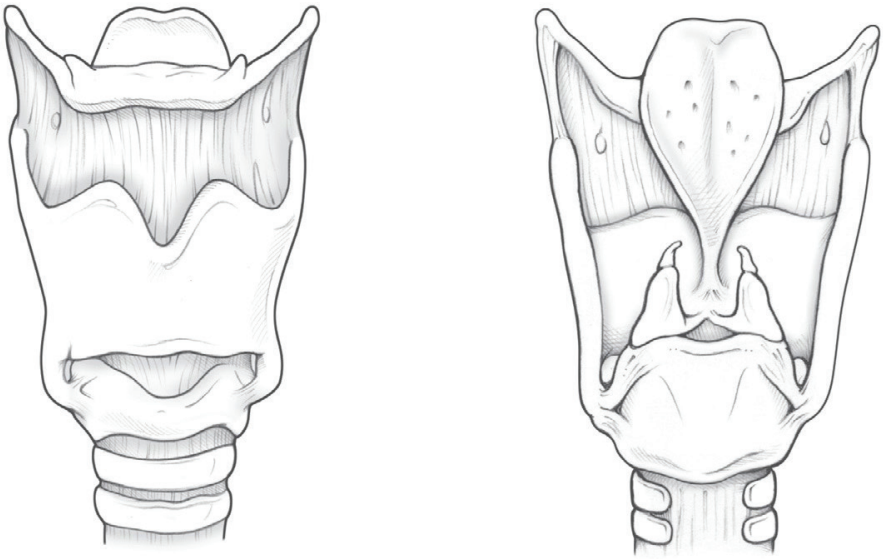

Vista anterior Vista posterior

Figuras 8
Fonte: Adaptado de Hansen, 2015

| | | | |
|---|---|---|---|
| | Cartilagem epiglótica | | Cartilagem tireóidea |
| | Cartilagem cricóidea | | Traqueia |
| | Cartilagem aritenóidea | | Cartilagem corniculada |

# Material Complementar

## Indicações para saber mais sobre os assuntos abordados nesta Unidade:

### Sites

***Zygote Body 3D Anatomy Online Visualizer | Human Anatomy 3D***
http://bit.ly/36r2a3h

**Anatogames – Blog Laboratório de Anatomia**
http://bit.ly/34lkhFJ

### Livros

**Anatomia Humana**
GRAAFF, V. D., M., K. **Anatomia Humana.**

### Vídeos

**Anatomia do coração**
http://bit.ly/36oE4WB

### Leitura

**Tetralogia de Fallot: Aspectos Clínicos, Diagnósticos e Terapêuticos**
LACERDA, A. A. *et al.* Tetralogia de Fallot: aspectos clínicos, diagnósticos e terapêuticos/ *Tetralogy of Fallot: clinical, diagnostic and therapeutic aspects.* **Revista Multiprofissional em Saúde do Hospital São Marcos**, 1.1 (2013): 50-7.
http://bit.ly/34kJAYt

Cruzeiro do Sul
Educacional