Práticas em Anatomia Humana Aplicada à Biomedicina

Cruzeiro do Sul Virtual
Educação a distância

Introdução ao Estudo de Anatomia

Responsável pelo Conteúdo:
Prof.ª Dr.ª Aliny Antunes

Revisão Textual:
Prof. Me. Luciano Vieira Francisco

UNIDADE Introdução ao Estudo de Anatomia

- Introdução ao Tema;
- Orientações para Leitura Obrigatória;
- Anexo I;
- Material Complementar.

Orientações de estudo

Para que o conteúdo desta Disciplina seja bem aproveitado e haja maior aplicabilidade na sua formação acadêmica e atuação profissional, siga algumas recomendações básicas:

Assim:

- Organize seus estudos de maneira que passem a fazer parte da sua rotina. Por exemplo, você poderá determinar um dia e horário fixos como seu "momento do estudo";
- Procure se alimentar e se hidratar quando for estudar; lembre-se de que uma alimentação saudável pode proporcionar melhor aproveitamento do estudo;
- No material de cada Unidade, há leituras indicadas e, entre elas, artigos científicos, livros, vídeos e *sites* para aprofundar os conhecimentos adquiridos ao longo da Unidade. Além disso, você também encontrará sugestões de conteúdo extra no item **Material Complementar**, que ampliarão sua interpretação e auxiliarão no pleno entendimento dos temas abordados;
- Após o contato com o conteúdo proposto, participe dos debates mediados em fóruns de discussão, pois irão auxiliar a verificar o quanto você absorveu de conhecimento, além de propiciar o contato com seus colegas e tutores, o que se apresenta como rico espaço de troca de ideias e de aprendizagem.

Introdução ao Tema

Tema: Terminologia Anatômica Básica; Osteologia e Miologia

Anatomia é a Ciência que estuda a constituição e o desenvolvimento macro e microscópico dos seres vivos. As interfaces criadas pelo ensino da Anatomia proporcionam grande relação tanto no currículo básico, quanto profissional, por se tratar de uma disciplina normativa e de importância inegável, sendo que o seu entendimento é de extraordinária seriedade e considerada como pré-requisito para o entendimento e a compreensão das demais disciplinas da Graduação.

Assim, compreender a nomenclatura e localização das estruturas específicas do corpo humano fundamenta a transmissão de conhecimentos e experiências para que ocorra melhor aprendizagem.

Ademais, a posição anatômica é a base de todos os estudos do corpo, através da qual ocorre uma padronização para unificar as descrições entre as áreas de estudo. É descrita em um indivíduo adulto em posição ortostática – ereta –, com braços retos ao lado do corpo e com as palmas das mãos dirigidas para frente, pernas unidas e pés virados para frente, olhos fixos ao horizonte. Os planos e eixos anatômicos são conceitos necessários como introdução da anatomia humana, constantemente utilizados como referências norteadoras para as estruturas do corpo.

A partir deste estudo identificaremos os planos de delimitação, tais como anterior, posterior, planos laterais, plano superior e inferior, assim como os planos de secção mediano – dividindo a lateral esquerda de direita –; sagital – paralelo ao mediano –, coronal – dividindo anterior de posterior – e o plano de secção transversal – dividindo superior de inferior.

O aparelho osteomuscular compreende, principalmente, dois sistemas da fisiologia humana: ósseo e muscular

A função do sistema ósseo é proteger, sustentar, armazenar e liberar íons como, por exemplo, cálcio e potássio; permitir o deslocamento do corpo, servindo como alavanca e produzir as células do sangue, como uma função que chamamos de **hematopoiética.** Em média, temos 206 ossos trabalhando em conjunto com os músculos que são responsáveis pelo movimento.

Ossos são órgãos; unem-se uns aos outros por intermédio das articulações e constituem o sistema esquelético. O osso é um tecido vivo, complexo e dinâmico. O esqueleto do corpo é composto de ossos e cartilagens e tem duas partes principais: esqueleto axial, que consiste nos ossos da cabeça – crânio –, do pescoço – vértebras cervicais – e do tronco – costelas, esterno, vértebras e sacro –; e o esqueleto apendicular, consistindo nos ossos dos membros, incluindo aqueles que formam os cíngulos dos membros superior e inferior.

Periósteo e pericôndrio – revestimento dos ossos e cartilagens, respectivamente – ajudam a nutrir o tecido, sendo capazes de produzir mais cartilagem ou osso – especialmente durante a consolidação de fraturas – e fornecem uma interface para a fixação dos músculos através dos tendões e ligamentos.

No sistema muscular existe a divisão dos músculos de acordo com o tipo de tecido muscular que o compõe, podendo ser classificado como liso, estriado cardíaco e estriado esquelético. O músculo liso e o estriado cardíaco não fazem parte do aparelho locomotor, pois a musculatura lisa compõe a formação de órgãos como o estômago, os intestinos, as artérias; a musculatura estriada cardíaca compõe o coração. No aparelho locomotor encontramos os músculos estriados esqueléticos, sendo um tipo de músculo voluntário; são ligados aos ossos por elementos anatômicos denominados, em sua maioria, **tendões.**

Existem aproximadamente 650 músculos conhecidos e nomeados, de modo que o sistema muscular tem funções relacionadas ao movimento humano – produção do movimento, manutenção de posturas e posições e estabilização das articulações – e associadas à proteção e sustentação dos órgãos e das vísceras, alteração e controle das pressões intracavidades, manutenção da temperatura corporal e controle da entrada e saída voluntária do corpo através das funções de deglutição, defecação e urinar; além disso, o tecido muscular também é encontrado dentro do coração, de órgãos digestivos e vasos sanguíneos.

Orientações para Leitura Obrigatória

Esta Unidade objetiva lhe fornecer conhecimento para que ao final você possa:

- Entender a importância da anatomia para cursos da área da Saúde;
- Saber descrever a posição anatômica e os seus planos de delimitação e secção;
- Compreender o sistema esquelético em suas dimensões morfológicas, descrevendo e reconhecendo os ossos que compõem o esqueleto axial e apendicular;
- Identificar os principais músculos estriados esqueléticos localizados na cabeça, no pescoço, nos membros superiores e inferiores.

Para que você possa atingir os objetivos esperados desta Unidade solicitamos que utilize a bibliografia recomendada e localize as seguintes estruturas:

O esqueleto axial adulto tem 80 ossos, incluindo o crânio, a coluna vertebral, as costelas e o esterno.

- **Ossos do crânio:**
  - » **Face:** 2 maxilas; 2 zigomáticos; 2 lacrimais; 2 nasais; 2 conchas nasais inferiores; 2 palatinos; 1 vômer; 1 mandíbula;
  - » **Neurocrânio e base:** 1 frontal; 2 parietais (direito/esquerdo); 1 occipital; 2 temporais (direito/esquerdo); 1 esfenoide; 1 etmoide.
- **Ossos das costelas:** 12 pares;
- Osso esterno;
- Osso hioide;
- **Ossos da coluna vertebral:** 7 vértebras cervicais; 12 vértebras torácicas; 5 vértebras lombares; 1 osso sacro, tendo 5 vértebras fundidas; 1 osso cóccix, incluindo de 4 a 5 vértebras também fundidas.

O esqueleto apendicular, que é preso ao esqueleto axial, em sua forma adulta comporta 126 ossos isolados. Obseve os **ossos dos membros superiores:** escápula (2); clavícula (2); úmero (2); rádio (2); ulna (2); carpos (16); metacarpos (10); falanges (28); assim como os **ossos dos membros inferiores:** quadril (2); fêmur (2); tíbia (2); fíbula (2); patelas (2); tarsos (14); metatarsos (10); falanges (28).

No sistema muscular cabe identificar os músculos da **mastigação** – m. masseter, m. temporal, m. pterigóideo medial, m. pterigóideo lateral –; **mm. da face (mímicos)** – m. bucinador, m. orbicular da boca, m. orbicular do olho –; músculo do pescoço – m. esternocleidomastóideo –; **músculo do ombro** – m. deltoide –; **músculos do tórax** – m. peitoral maior, m. peitoral menor, m. serrátil anterior –; **músculos do braço** – m. bíceps braquial, m. braquial, m. tríceps braquial, m. braquiorradial, m. pronador

redondo, m. flexor superficial dos dedos –; **músculos da região glútea** – m. glúteo máximo, m. glúteo médio, m. glúteo mínimo –; **músculos da coxa** – m. sartório, **m. quadríceps femoral** –; m. reto femoral; m. vasto medial – m. vasto intermédio –; m. vasto lateral; **m. trícepssural** – m. gastrocnêmio cabeças medial –; m. gastrocnêmio cabeças lateral – m. sóleo.

GILROY, A. M. **Atlas de Anatomia.** 3. ed. [S.l.: s.n., 20--]: http://bit.ly/2vGXvJm

ROSA, A. B. F.; DAVID, P. Z.; SILVA, D. C. de O. **Atlas de Anatomia Humana Asclépio**. 2011: http://bit.ly/2qbE0sK

Anexo I

Atividades

1. Considerando que as descrições anatômicas, tanto do corpo humano, quanto dos órgãos, são baseadas em planos de secção que passam através do corpo na posição anatômica, e que os planos são definidos como elementos bidimensionais retilíneos que dividem o corpo humano ou órgão em duas partes, observe a Figura a seguir e descreva os planos anatômicos evidenciados:

   1. _____

   2. _____

   3. _____

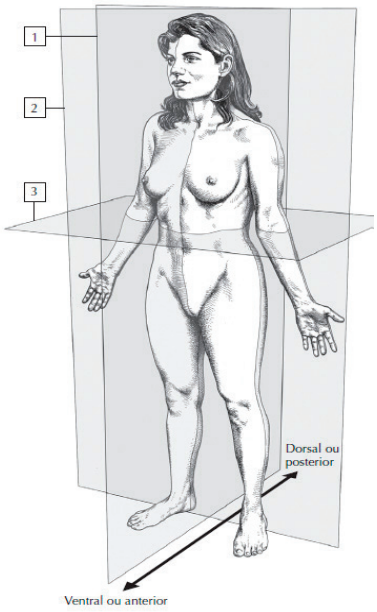

Figura 1
Fonte: Adaptada de Hansen, 2015

2. Considerando que o sistema esquelético pode ser dividido em esqueleto axial – que representa o eixo mediano do corpo – e esqueleto apendicular – que representa os ossos dos membros inferiores e superiores –, junto com os ossos que formam a cintura escapular e pélvica, no seguinte caça palavras localize os TREZE ossos que constituem o esqueleto apendicular:

E	S	F	E	N	O	I	D	E	C	M	E	T	A	C	A	R	P	O
A	B	I	V	P	M	O	X	D	N	A	S	U	C	L	A	C	R	I
E	U	B	V	L	T	I	B	I	A	N	C	O	N	A	S	A	L	U
O	A	U	K	L	N	D	U	G	P	D	A	I	A	V	O	M	E	R
P	A	L	E	T	A	E	F	H	I	I	P	L	M	I	M	S	F	E
R	S	A	C	R	O	B	C	P	U	B	U	M	A	C	L	F	R	S
V	I	E	Q	U	A	D	R	A	C	U	L	M	A	U	L	U	O	T
C	O	S	T	E	L	A	S	T	U	L	A	C	R	L	A	L	N	E
U	M	E	R	O	O	I	D	E	M	A	U	M	U	A	C	F	T	R
L	I	G	A	R	T	F	A	L	A	N	G	E	S	U	R	R	A	N
N	O	L	D	U	T	Ê	M	A	N	F	A	T	A	R	S	O	L	O
A	F	L	I	M	I	M	E	T	A	C	A	A	P	E	M	N	U	C
T	E	M	O	R	A	U	L	A	I	A	E	T	I	M	O	I	D	E
E	S	C	A	P	U	R	A	R	T	R	S	A	L	U	L	A	N	I
A	Q	U	A	D	R	I	L	C	A	P	T	R	G	O	E	L	A	P
V	E	R	T	E	B	R	A	S	A	O	E	S	F	A	L	I	S	I
M	A	X	I	L	A	R	L	A	D	S	R	O	A	S	O	A	A	T

3. Veja as seguintes figuras (A, B, C, D) referentes aos ossos do crânio; observe a legenda e faça a correspondência de cores – colorindo os ossos em todas as imagens:

	Frontal
	Parientais – Ossos pares
	Esfenoide
	Temporais – Ossos pares
	Occiptal
	Etmoide
	Nasal

	Lacrimal
	Zigomático
	Maxila
	Concha nasal inferior
	Vômer
	Mandíbula
	Palatino

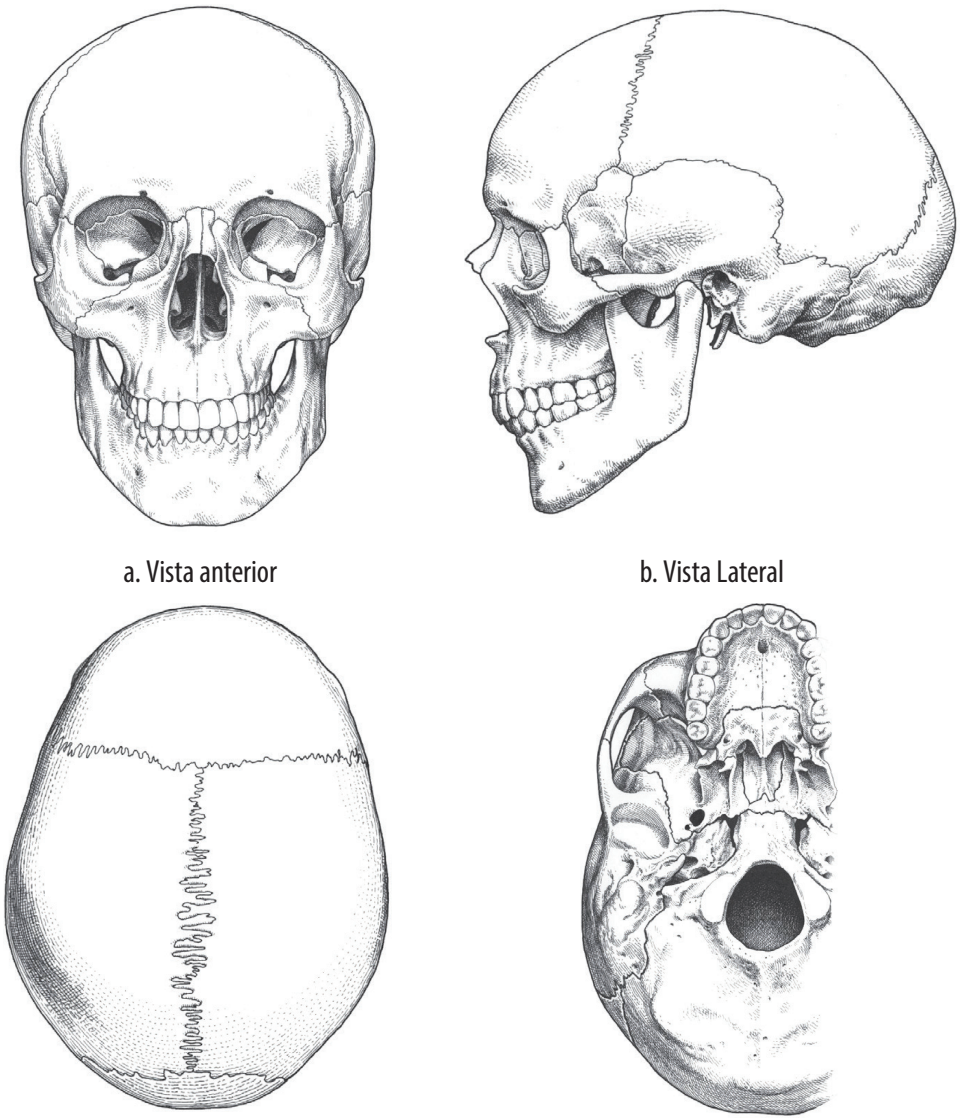

a. Vista anterior

b. Vista Lateral

c. Vista superior

d. Base do Crânio: Vista inferior

Figura 2
Fonte: Adaptada de Hansen, 2015

4. Observe as seguintes figuras, referentes aos músculos estriados esqueléticos e faça a identificação dos mesmos – com cores ou números – de acordo com os roteiros A, B e C:

Músculos Estriados Esqueléticos		
Roteiro A: Cabeça e pescoço	Roteiro B: Tronco e membros superiores	Roteiro C: Membros inferiores
Mastigação: 1. M. masseter; 2. M. temporal; 3. M. pterigóideo medial; 4. M. pterigóideo lateral. **mm. da face – mímicos:** 1. m. bucinador; 2. m. orbicular da boca; 3. m. orbicular do olho. **Músculo do pescoço**: 1. m. esternocleidomastóideo.	**Músculo do ombro:** 1. m. deltoide. **Músculos do tórax:** 1. m. peitoral maior; 2. m. peitoral menor; 3. m. serrátil anterior. **Músculos do braço:** **Região anterior:** 1. m. bíceps braquial; 2. m. braquial. **Região posterior:** 1. m. tríceps braquial. **Músculos do antebraço:** **Região anterior:** 1. m. flexor superficial dos dedos; 2. m. pronador redondo. **Região posterior:** 1. m. braquiorradial.	**Músculos da região glútea:** 1. piriforme; 2. m. glúteo máximo; 3. m. glúteo médio; 4. m. glúteo mínimo. **Músculos da coxa:** **Região anterior:** 1. m. sartório. **m. quadríceps femoral:** 1. m. reto femoral; 2. m. vasto medial; 3. m. vasto intermédio; 4. m. vasto lateral. **Região posterior** **m. tríceps sural**: 1. m. gastrocnêmio cabeças medial; 2. m. gastrocnêmio cabeças lateral; 3. m. sóleo.

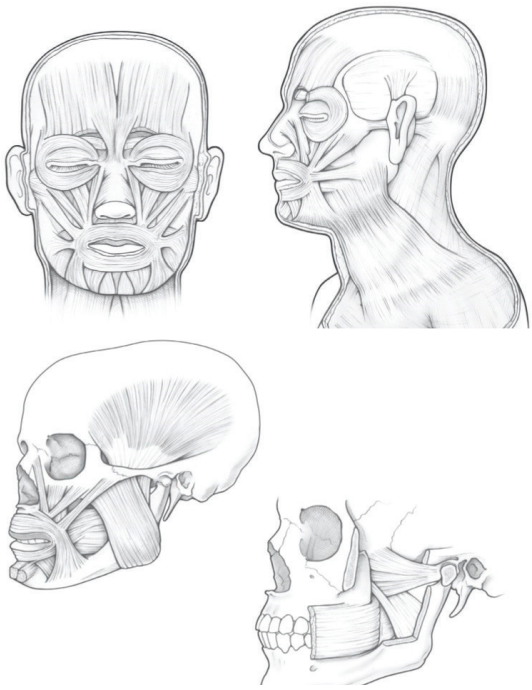

a. Cabeça e pescoço

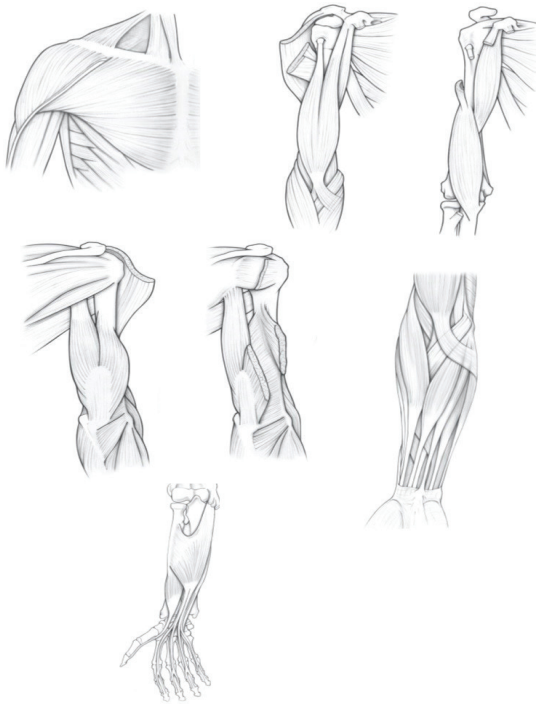

b. Tronco e membros superiores

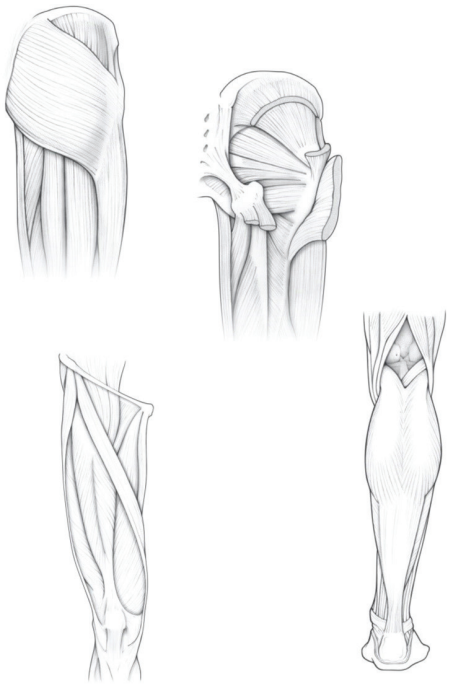

c. Membros inferiores

Figura 3
Fonte: adaptada de Hansen, 2015

Material Complementar

Indicações para saber mais sobre os assuntos abordados nesta Unidade:

Livros

Prevalência de Desconforto Osteomuscular e Fatores Associados em Estudantes Universitários

DE SOUSA PAIXÃO, M.; TASSITANO, R. M.; DE SIQUEIRA, G. R. Prevalência de desconforto osteomuscular e fatores associados em estudantes universitários. **Revista Brasileira em Promoção da Saúde**, v. 26, n. 2, p. 242-250, 2013.

Vídeos

Introdução à Anatomia
http://bit.ly/36o3SCq

Introdução à Anatomia II
http://bit.ly/34vpsmT

Introdução o Aparelho Locomotor
http://bit.ly/2pAkPc2

Introdução o Aparelho Locomotor II
http://bit.ly/36qLrwY

Cruzeiro do Sul
Educacional